

ΔΙΑΤΑΡΑΧΕΣ ΤΗΣ ΟΥΡΗΣΗΣ ΣΥΝΔΡΟΜΟ ΤΗΣ ΑΚΡΑΤΕΙΑΣ ΤΩΝ ΟΥΡΩΝ

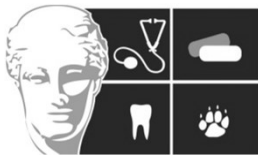Ζ. Πολυζοπούλου

Καθηγήτρια

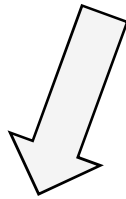
Διαγνωστικό Εργαστήριο

Τμήμα Κτηνιατρικής

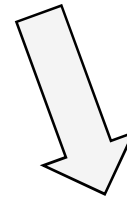
Σχολή Επιστημών Υγείας Α.Π.Θ.



ΔΙΑΤΑΡΑΧΕΣ ΟΥΡΗΣΗΣ



ΟΥΡΟΠΟΙΗΤΙΚΟ



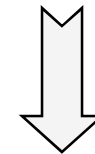ΝΕΥΡΙΚΟ (ΚΝΣ-ΑΝΣ)

«ΔΙΑΤΑΡΑΧΗ» ΟΥΡΗΣΗΣ



Αληθής

Ψευδής

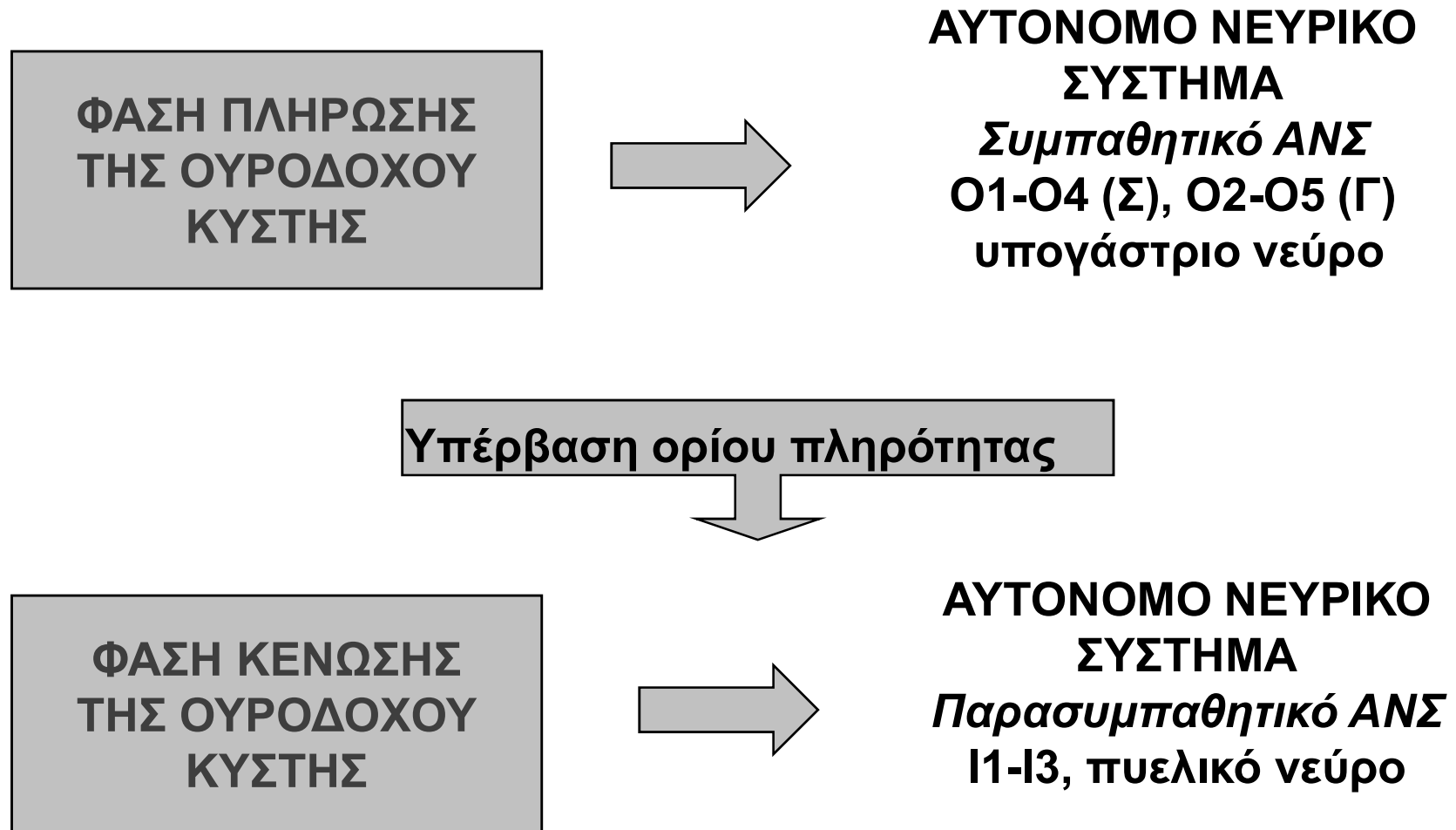


**Μηχανικής
αιτιολογίας**

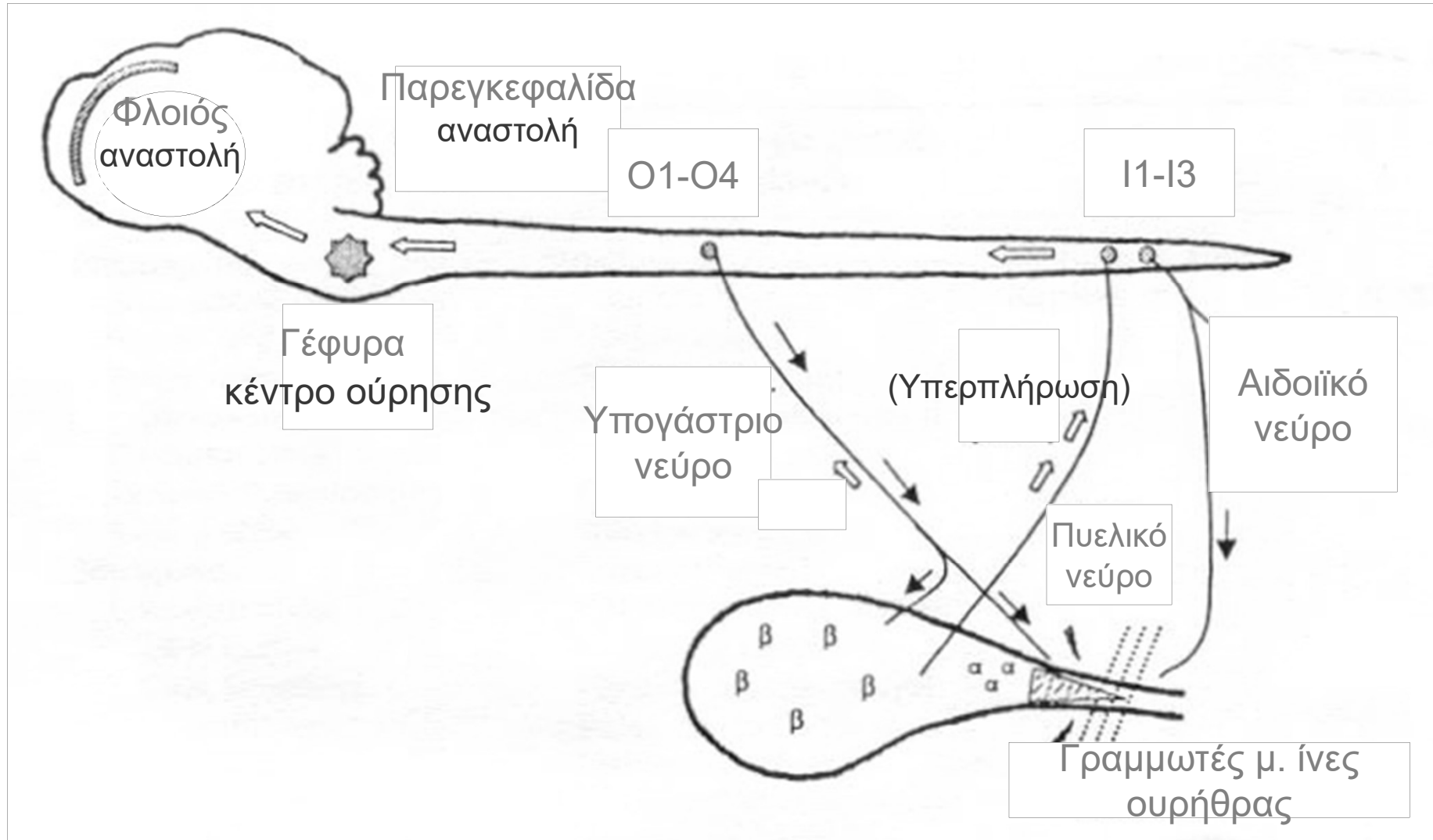
**Λειτουργικής
αιτιολογίας**

**Πρόβλημα
συμπεριφοράς**

ΦΥΣΙΟΛΟΓΙΑ ΤΗΣ ΟΥΡΗΣΗΣ

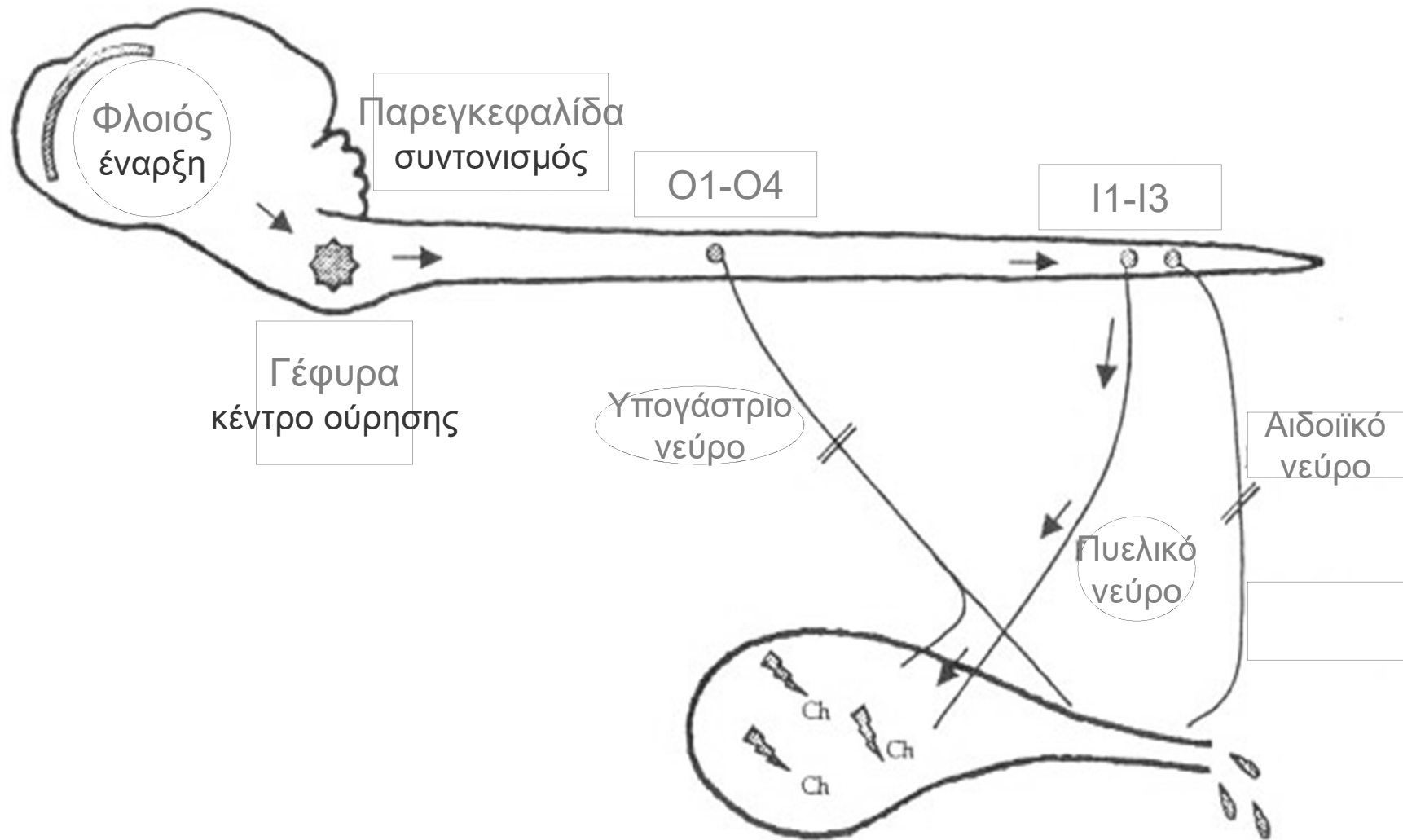


ΦΑΣΗ ΠΛΗΡΩΣΗΣ ΟΥΡΟΔΟΧΟΥ ΚΥΣΤΗΣ



ΦΑΣΗ ΚΕΝΩΣΗΣ ΟΥΡΟΔΟΧΟΥ ΚΥΣΤΗΣ

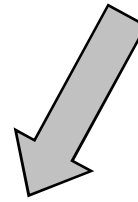

Αντανακλαστικό εξωστήρα μυ



ΑΡΑ:

ΔΙΑΒΑΤΟΤΗΤΑ
ΕΚΦΟΡΗΤΙΚΗΣ ΟΔΟΥ
ΟΥΡΟΥ

ΣΥΝΤΟΝΙΣΜΟΣ
Κ.Ν.Σ. + Α.Ν.Σ.



ΦΥΣΙΟΛΟΓΙΚΗ ΟΥΡΗΣΗ
ΜΙΚΡΗ ΥΠΟΛΕΙΠΟΜΕΝΗ
ΠΟΣΟΤΗΤΑ ΟΥΡΟΥ

ΣΚΥΛΟΣ: 0.2-0.4 ml/kg

ΔΙΑΤΑΡΑΧΕΣ ΟΥΡΗΣΗΣ

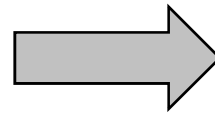Παθοφυσιολογική ταξινόμηση

- **ΚΑΤΑΚΡΑΤΗΣΗ ΟΥΡΟΥ**
 - *Αδυναμία πλήρους κένωσης της ουροδόχου κύστης*
 - *Απώλεια αντανακλαστικού του εξωστήρα μυ*
- **ΑΚΡΑΤΕΙΑ ΟΥΡΟΥ**
 - *Απώλεια τόνου του έξω σφιγκτήρα της ουρήθρας*
 - *«Παράκαμψη» του έξω σφιγκτήρα*
πχ., έκτοπος ουρητήρας

ΔΙΑΤΑΡΑΧΕΣ ΤΗΣ ΟΥΡΗΣΗΣ


Κλινικά σύνδρομα

ΑΚΡΑΤΕΙΑ ΑΠΟ
ΚΑΤΑΚΡΑΤΗΣΗ



ΔΙΑΤΑΞΗ
ΟΥΡΟΔΟΧΟΥ
ΚΥΣΤΗΣ

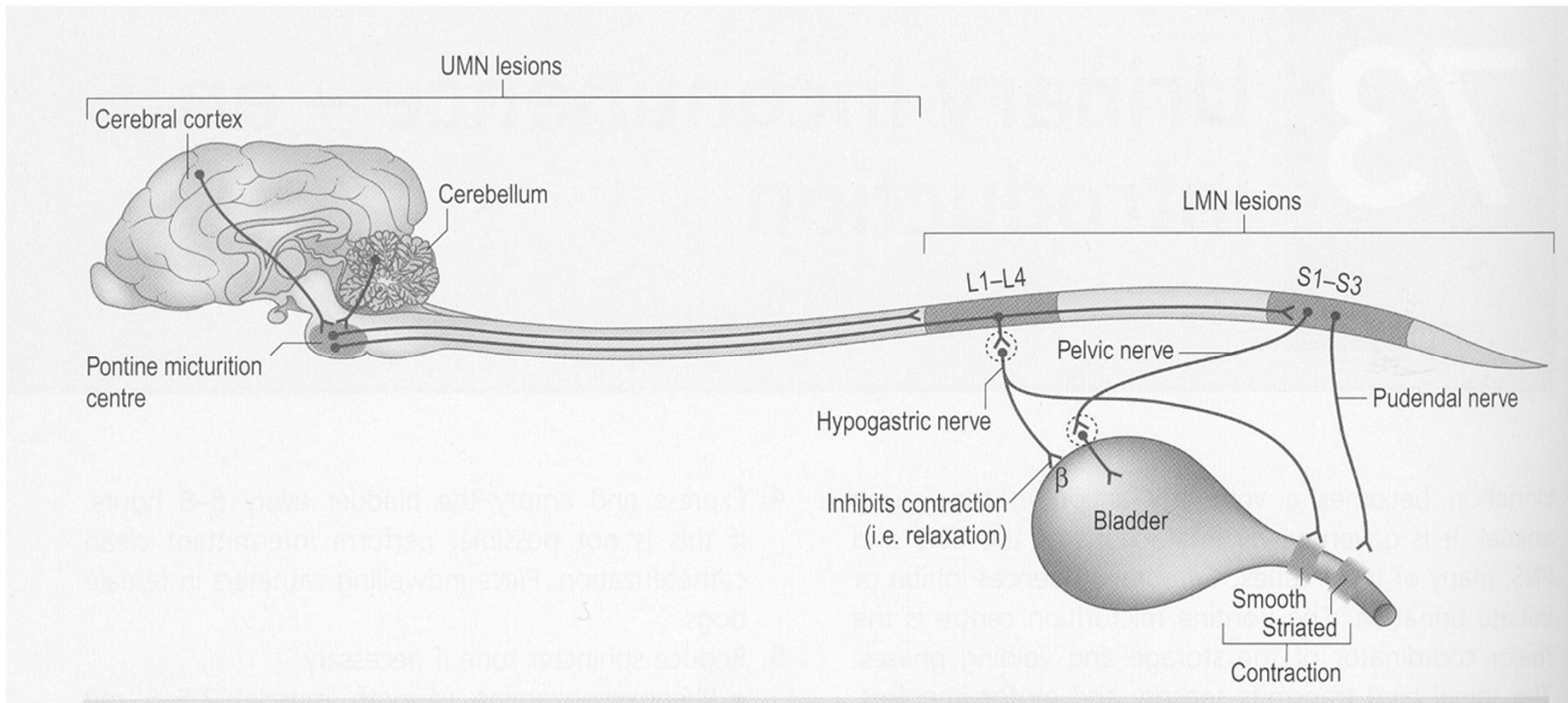
ΑΚΡΑΤΕΙΑ ΧΩΡΙΣ
ΚΑΤΑΚΡΑΤΗΣΗ



ΟΥΡΟΔΟΧΟΣ
ΚΥΣΤΗ ΜΙΚΡΗ Ή
ΦΥΣΙΟΛΟΓΙΚΟΥ
ΜΕΓΕΘΟΥΣ

I. ΒΛΑΒΗ ΑΝΩ ΚΙΝΗΤΙΚΩΝ ΝΕΥΡΩΝΩΝ


↑ Τόνου έξω σφιγκτήρα ουρήθρας (γραμμωτές μ. ίνες)
«ΚΥΣΤΗ ΤΟΥ ΑΝΩ ΚΙΝΗΤΙΚΟΥ ΝΕΥΡΩΝΑ»



ΚΛΙΝΙΚΗ ΕΙΚΟΝΑ

«ΚΥΣΤΗ ΤΟΥ ΑΝΩ ΚΙΝΗΤΙΚΟΥ ΝΕΥΡΩΝΑ»

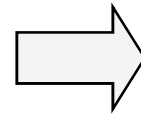
- Διάταση ουροδόχου κύστης.
- Αδυναμία κένωσης της κύστης με πίεση της διαμέσου των κοιλιακών τοιχωμάτων.
- Δυνατός ο καθετηριασμός της ουρήθρας.
- Εμφάνιση «ακράτειας από κατακράτηση» ή «ψευδούς ακράτειας»



(ενδοκυστική πίεση > μυϊκός τόνος σφιγκτήρα)

ΚΥΣΤΗ ΤΟΥ ΑΝΩ ΚΙΝΗΤΙΚΟΥ ΝΕΥΡΩΝΑ: ΕΞΕΛΙΞΗ ΣΥΜΠΤΩΜΑΤΩΝ

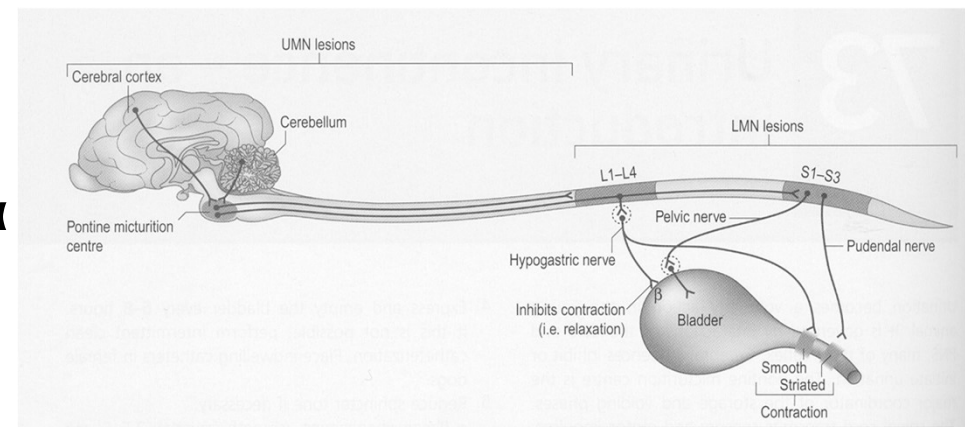
Ενεργοποίηση νωτιαίων
αντανακλαστικών
(σε 7-10 ημέρες)



«Αυτόματη» κύστη
Έκτοπο κέντρο ούρησης
I1-I3 νευροτόμια

ΟΜΩΣ

Δευτερογενής ατονία εξωστήρα
Ερεθιστική δερματίτιδα (ούρα)



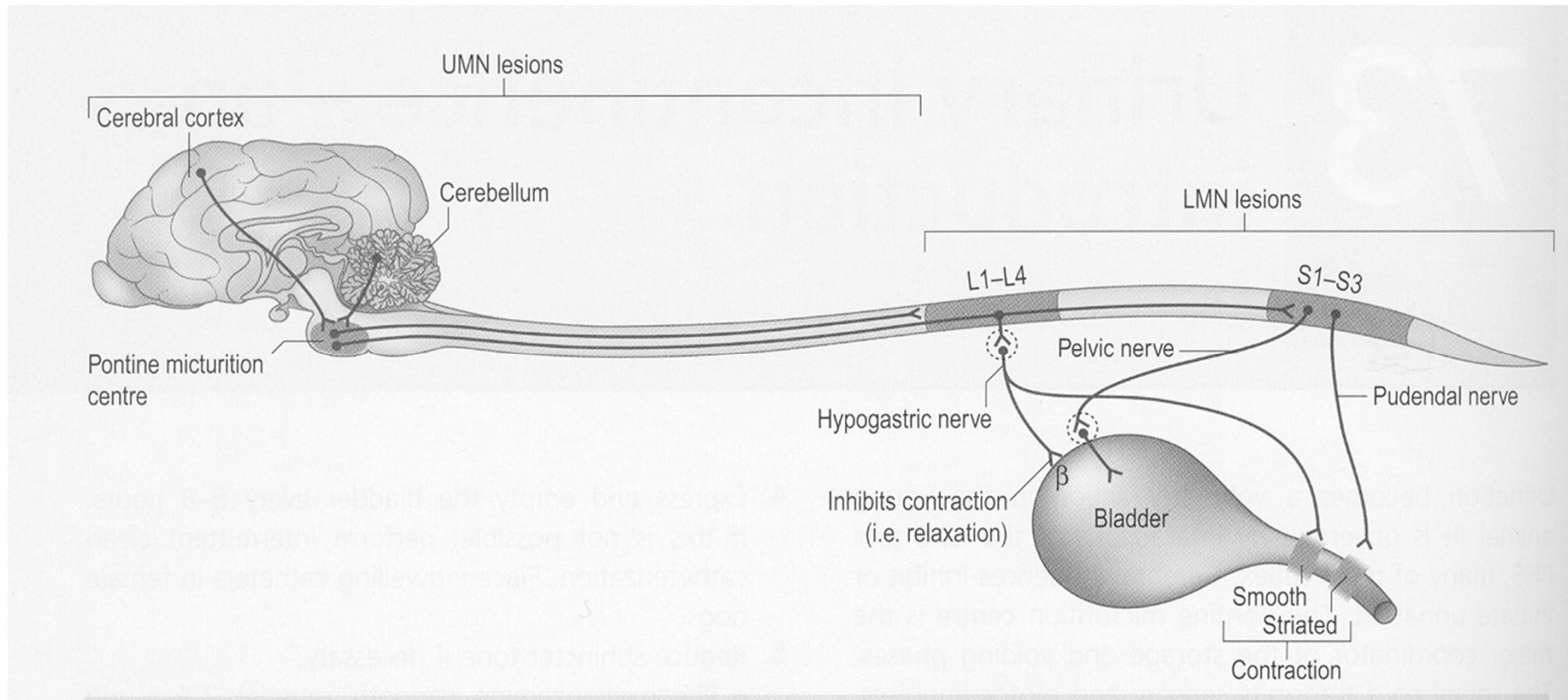
ΣΥΝΗΘΗ ΑΙΤΙΑ

«ΚΥΣΤΗ ΤΟΥ ΑΝΩ ΚΙΝΗΤΙΚΟΥ ΝΕΥΡΩΝΑ»

- Συμπιεστικές μυελοπάθειες.
 - Τραυματικές μυελοπάθειες.
 - Νεοπλάσματα νωτιαίου μυελού.
 - Εμβολική μυελοπάθεια.
 - Εγκεφαλομυελίτιδες.
- ← Συχνότερα

II. ΒΛΑΒΗ ΚΑΤΩ ΚΙΝΗΤΙΚΩΝ ΝΕΥΡΩΝΩΝ


↓ Τόνου εξωστήρα μυ και έξω σφιγκτήρα ουρήθρας
«ΚΥΣΤΗ ΤΟΥ ΚΑΤΩ ΚΙΝΗΤΙΚΟΥ ΝΕΥΡΩΝΑ»



ΚΛΙΝΙΚΗ ΕΙΚΟΝΑ

«ΚΥΣΤΗ ΤΟΥ ΚΑΤΩ ΚΙΝΗΤΙΚΟΥ ΝΕΥΡΩΝΑ»

- Διάταση ουροδόχου κύστης.
- Εύκολη (;) κένωση της κύστης με πίεση της διαμέσου των κοιλιακών τοιχωμάτων.
- Εμφάνιση «ακράτειας» σε μεταβολή της ενδοκοιλιακής πίεσης

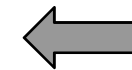


Συνεχής αποβολή ούρου με τη μορφή σταγόνων

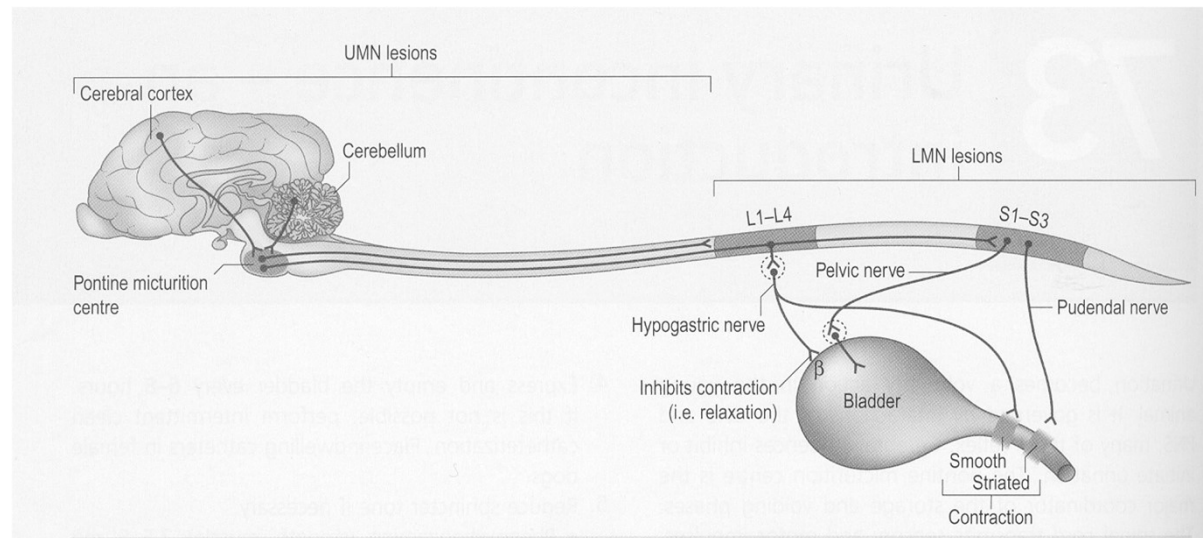
ΣΥΝΗΘΗ ΑΙΤΙΑ

«ΚΥΣΤΗ ΤΟΥ ΚΑΤΩ ΚΙΝΗΤΙΚΟΥ ΝΕΥΡΩΝΑ»

- Εκφυλιστική οσφυοϊερή στένωση.
- Τραυματικές κακώσεις ιππουρίδας-νεύρων.
- Νεοπλάσματα ιππουρίδας-νεύρων.
- Δυσавтоνομία.



Συχνότερα



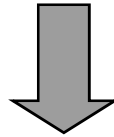
ΑΝΤΑΝΑΚΛΑΣΤΙΚΗ ΔΥΣΕΝΕΡΓΕΙΑ (Detrusor-urethral dyssynergia)

- Σπάνια διαταραχή ούρησης.
- Σκύλοι μεγαλόσωμων φυλών.
- Διαταραχή συντονισμού φάσεων ούρησης.

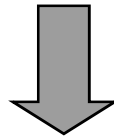
ΑΝΤΑΝΑΚΛΑΣΤΙΚΗ ΔΥΣΕΝΕΡΓΕΙΑ

ΚΛΙΝΙΚΗ ΕΙΚΟΝΑ

Φυσιολογική έναρξη ούρησης



Πρόωρη διακοπή αντανακλαστικού εξωστήρα



Τεινεσμοί - στραγγουρία.

Δύσκολη κένωση κύστης με πίεση.

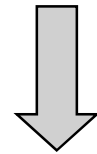
Εύκολος καθετηριασμός ουρήθρας.

ΑΚΡΑΤΕΙΑ ΟΡΜΟΝΙΚΗΣ ΑΙΤΙΟΛΟΓΙΑΣ


- Σποραδική εμφάνιση
- Πρόωρη ωθηκυστερεκτομή
- Θηλυκοί σκύλοι



Υποοιστρογονισμός

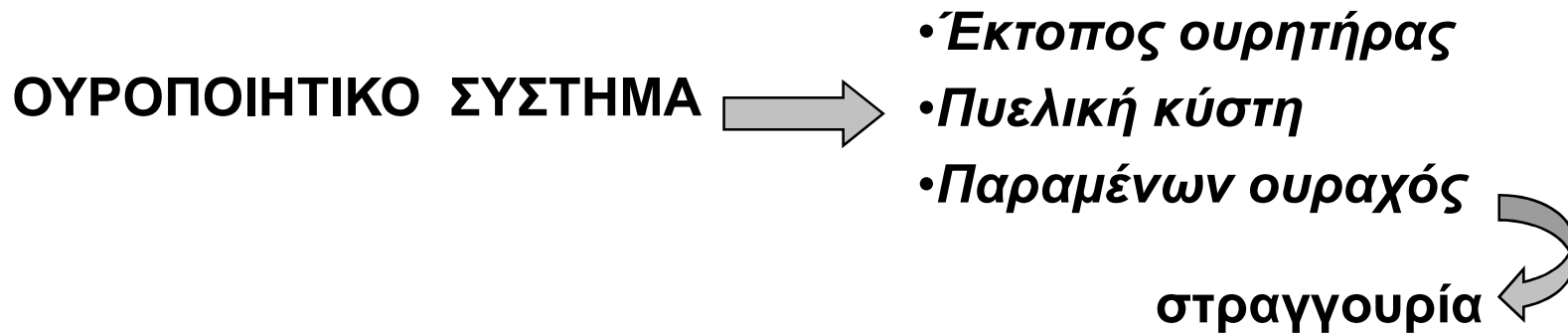


•Μείωση ευαισθησίας υποδοχέων
έσω σφιγκτήρα ουρήθρας (οιστρογόνα)




ΝΥΚΤΟΥΡΙΑ
ΑΚΡΑΤΕΙΑ ΚΑΤΑ ΤΗΝ ΑΝΑΠΑΥΣΗ

ΑΚΡΑΤΕΙΑ ΑΠΟ ΔΙΑΜΑΡΤΙΕΣ ΔΙΑΠΛΑΣΗΣ



ΓΕΝΝΗΤΙΚΟ
ΣΥΣΤΗΜΑ



• Στένωση κόλπου

ΔΙΑΓΝΩΣΤΙΚΗ ΠΡΟΣΕΓΓΙΣΗ ΔΙΑΤΑΡΑΧΩΝ ΟΥΡΗΣΗΣ

- Στοιχεία ζώου-Ιστορικό
- Κλινική εξέταση
- Νευρολογική εξέταση
- Παρακολούθηση ούρησης
- Καθετηριασμός ουρήθρας

Εργαστηριακές εξετάσεις

Απεικονιστικές εξετάσεις

Ηλεκτροφυσιολογικές εξετάσεις

ΣΤΟΙΧΕΙΑ ΖΩΟΥ

- Είδος ζώου
- Φυλή
- Φύλο

ΙΣΤΟΡΙΚΟ

- Ηλικία του ζώου
- Νοσολογικό παρελθόν
- Νοσολογικό ιστορικό
- Κατανάλωση νερού
- Άλλα συμπτώματα

ΚΛΙΝΙΚΗ ΕΞΕΤΑΣΗ

- **Εξωτερικά γεννητικά όργανα**
- **Ψηλάφηση-τόνος ουροδόχου κύστης**
- **Ψηλάφηση προστάτη**
- **Δακτυλική ψηλάφηση**
- **Κολποσκόπηση**

ΝΕΥΡΟΛΟΓΙΚΗ ΕΞΕΤΑΣΗ

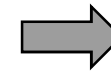
- Γνωστικές λειτουργίες
- Εξέταση κινήσεων
- Αντανακλαστικά θέσης
- Δακτυλική ψηλάφηση
- Περινεϊκό αντανακλαστικό
- Τόνος μυών ουράς

ΠΑΡΑΚΟΛΟΥΘΗΣΗ ΟΥΡΗΣΗΣ

- Μέγεθος κύστης πριν την ούρηση
- Έναρξη ούρησης
- Βεληνεκές ακτίνας ούρου
- Διάμετρος ακτίνας ούρου
- Πρόωρη διακοπή ούρησης?
- Μέγεθος κύστης μετά την ούρηση

ΕΡΓΑΣΤΗΡΙΑΚΕΣ ΕΞΕΤΑΣΕΙΣ

- Ανάλυση ούρου
- Καλλιέργεια ούρου
- Πλήρης αιματολογική εξέταση
- Βιοχημικές εξετάσεις ορού
(κρεατινίνη, BUN, ηλεκτρολύτες)



Νεφρική
νόσος

ΚΑΘΕΤΗΡΙΑΣΜΟΣ ΟΥΡΗΘΡΑΣ

- Ευχέρεια προώθησης καθετήρα
- Αδυναμία προώθησης καθετήρα
- Μέτρηση υπολειπόμενης ποσότητας ούρου

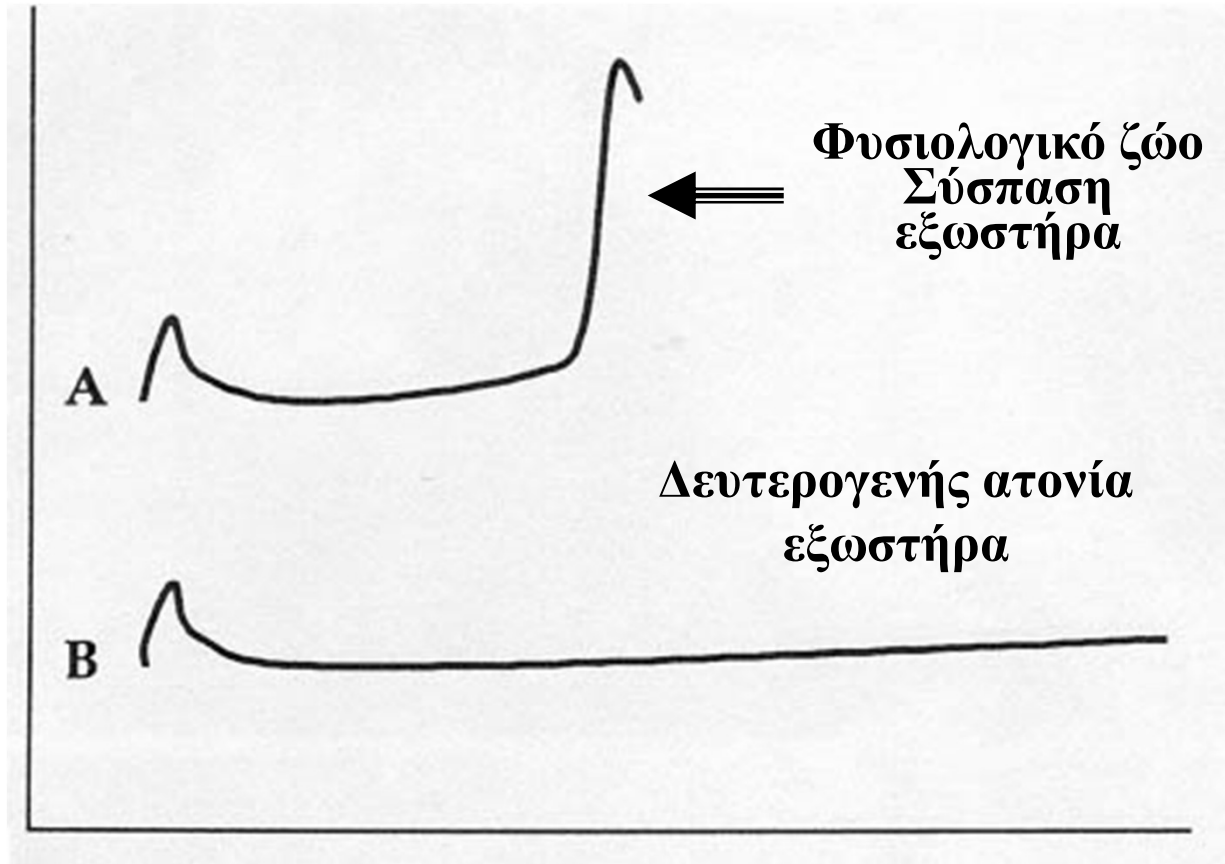
ΑΠΕΙΚΟΝΙΣΤΙΚΕΣ ΕΞΕΤΑΣΕΙΣ

- **Απλές ακτινογραφίες κοιλίας-λεκάνης**
- **Απλές ακτινογραφίες ΘΜΣΣ-ΟΜΣΣ**
- **Υπερηχοτομογραφική εξέταση κύστης**
- **Παλίνδρομη-απεκκριτική ουρογραφία**
- **Μυελογραφία-επισκληριδογραφία**
- **CT-MRI**

ΗΛΕΚΤΡΟΦΥΣΙΟΛΟΓΙΚΕΣ ΕΞΕΤΑΣΕΙΣ

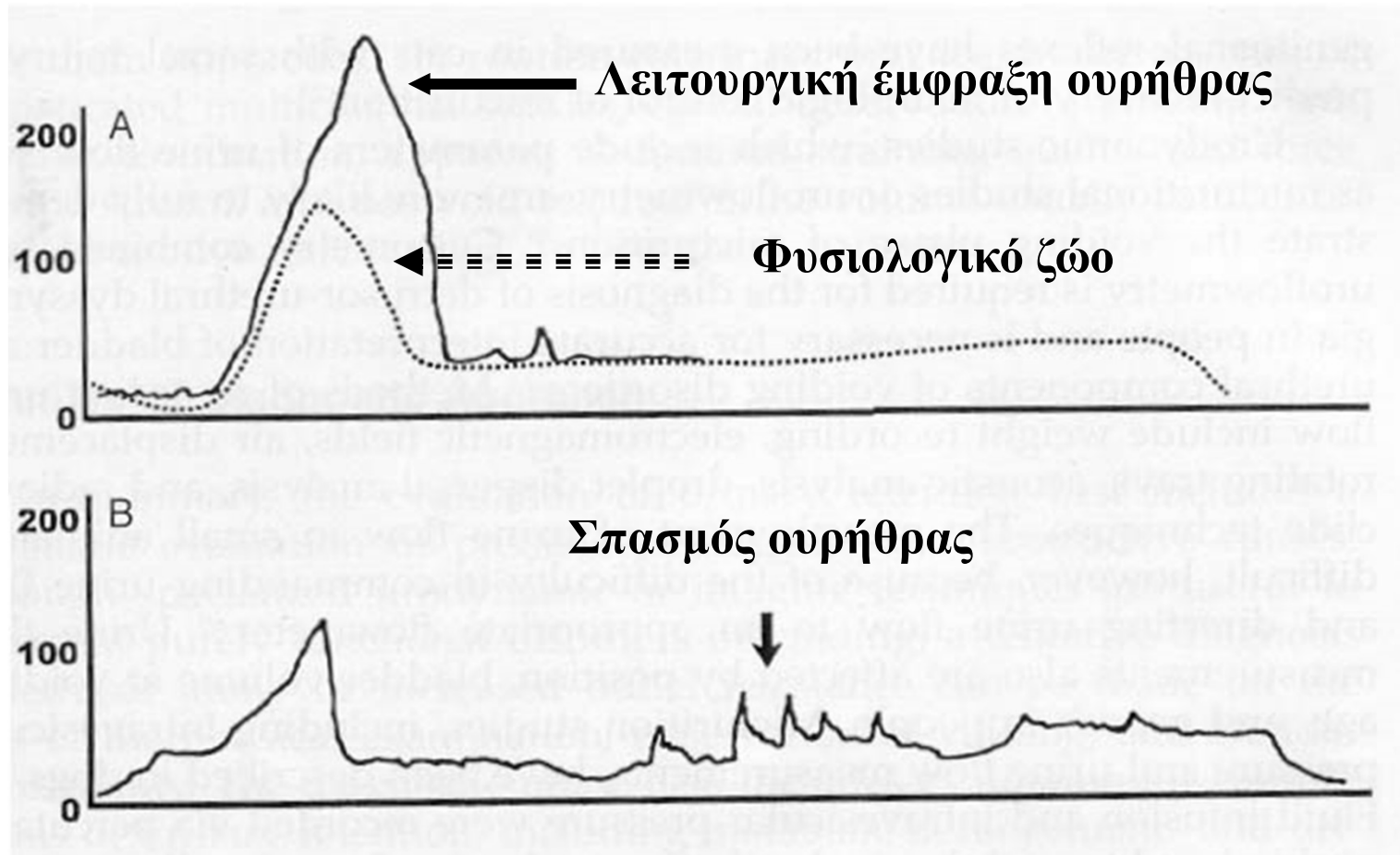
- Κυστομετρία
- Τόνος ουρήθρας
- ΗΜΓ μυών περινέου-σφιγκτήρων

ΚΥΣΤΟΜΕΤΡΙΑ



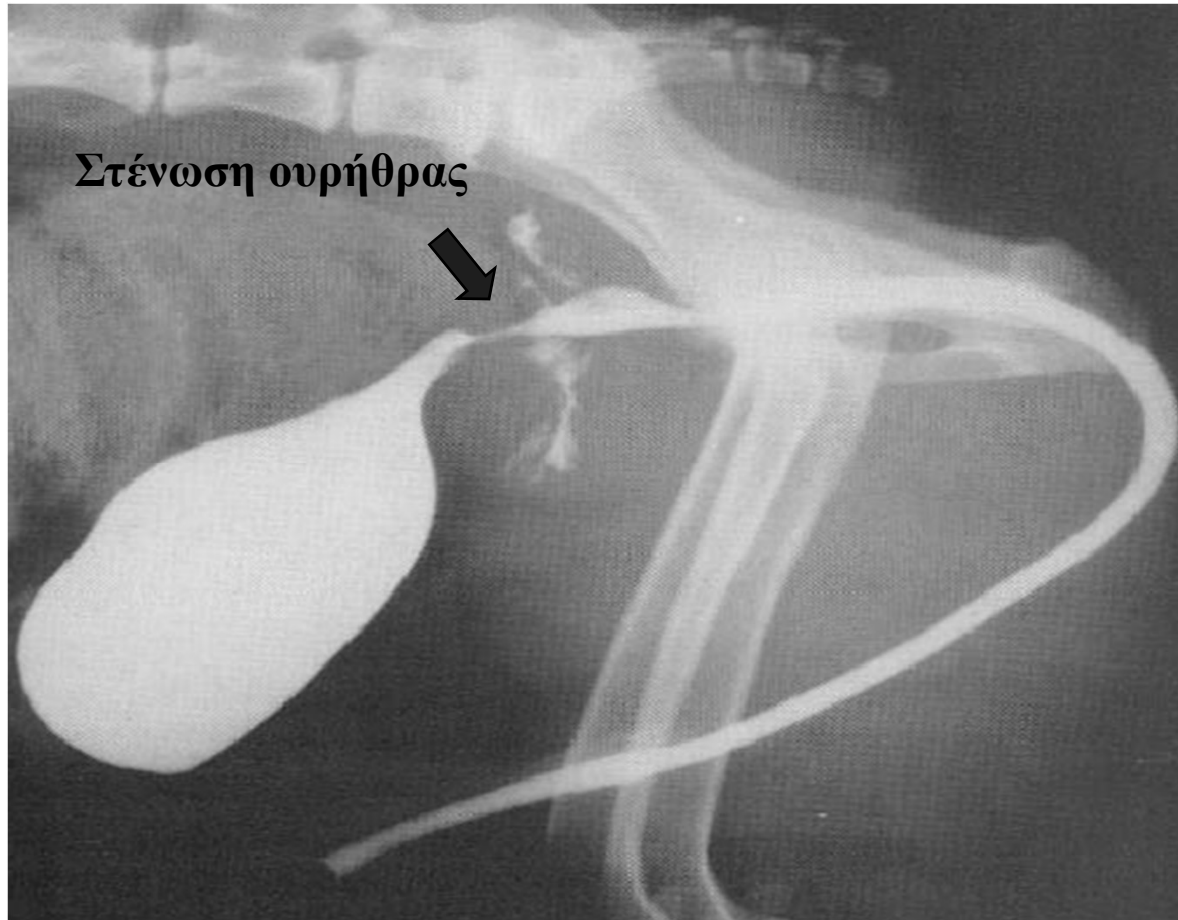
Lane IF, 2000

ΤΟΝΟΣ ΟΥΡΗΘΡΑΣ (*URETHRAL PRESSURE PROFILE*)



Lane IF, 2000

ΠΑΛΙΝΔΡΟΜΗ ΟΥΡΟΓΡΑΦΙΑ



Osborne CA and Finco DR, 1995

ΑΚΡΑΤΕΙΑ

ΠΟΛΥΟΥΡΙΑ

Ουροποιητικό?

Καθετηριασμός -

Μηχανική
έμφραξη
ουρήθρας

**ΝΕΥΡΟΛΟΓΙΚΗ
ΕΞΕΤΑΣΗ ✓**

Δυσουρία +

Καθετηριασμός +

Λειτουργική
έμφραξη
ουρήθρας

Αντανακλαστική
δυσενέργεια?

**ΠΑΘΟΛΟΓΙΚΗ
ΝΕΥΡ. ΕΞΕΤΑΣΗ**

A.K.N.

K.K.N.

Δυσουρία -

Έλεγχος -
ακράτεια!

Ανατομικές
διαταραχές
ουρήθρας

Λειτουργικές
διαταραχές
ουρήθρας

Έλεγχος +



Έπείξη?

Συμπεριφορά?

ΘΕΡΑΠΕΥΤΙΚΗ ΑΝΤΙΜΕΤΩΠΙΣΗ

I. ΚΥΣΤΗ ΤΟΥ ΑΝΩ ΚΙΝΗΤΙΚΟΥ ΝΕΥΡΩΝΑ

ΒΛΑΒΗ < I1 ΝΕΥΡΟΤΟΜΙΟ

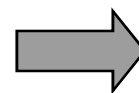
- **ΑΣΗΠΤΟΣ ΚΑΘΗΗΡΙΑΣΜΟΣ ΟΥΡΟΔΟΧΟΥ ΚΥΣΤΗΣ**  **3-4 ΦΟΡΕΣ/ΗΜΕΡΑ**
- **ΑΝΤΙΜΕΤΩΠΙΣΗ ΟΥΡΟΛΟΙΜΩΞΗΣ**  **ΑΝΤΙΜΙΚΡΟΒΙΑΚΑ ΦΑΡΜΑΚΑ**
- **ΕΙΔΙΚΗ ΦΑΡΜΑΚΕΥΤΙΚΗ ΑΓΩΓΗ ΜΟΝΟ ΣΕ ΠΑΡΑΤΑΞΗ ΣΠΑΣΜΟΥ**
ΠΑΡΕΝΕΡΓΕΙΕΣ: Υπόταση
Ναυτία
Έμετος  **ΦΑΙΝΟΞΥΒΕΝΖΑΜΙΝΗ (α-blocker)**
→ εσ.σφιγκτήρας
ΔΙΑΖΕΠΑΜΗ
→ έξ. σφιγκτήρας

ΘΕΡΑΠΕΥΤΙΚΗ ΑΝΤΙΜΕΤΩΠΙΣΗ

II. ΚΥΣΤΗ ΤΟΥ ΚΑΤΩ ΚΙΝΗΤΙΚΟΥ ΝΕΥΡΩΝΑ

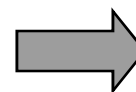ΒΛΑΒΗ > I1 ΝΕΥΡΟΤΟΜΙΟ Ή ΑΤΟΝΙΑ ΕΞΩΣΤΗΡΑ

•ΚΕΝΩΣΗ ΜΕ ΠΙΕΣΗ
ΟΥΡΟΔΟΧΟΥ ΚΥΣΤΗΣ



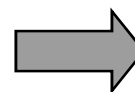
3-4 ΦΟΡΕΣ/ΗΜΕΡΑ

•ΑΝΤΙΜΕΤΩΠΙΣΗ ΟΥΡΟΛΟΙΜΩΞΗΣ



ΑΝΤΙΜΙΚΡΟΒΙΑΚΑ
ΦΑΡΜΑΚΑ

•ΕΙΔΙΚΗ ΦΑΡΜΑΚΕΥΤΙΚΗ ΑΓΩΓΗ
ΔΙΑΒΑΤΟΤΗΤΑ ΟΥΡΗΘΡΑΣ
ΠΑΡΕΝΕΡΓΕΙΕΣ: Σιελόρροια
Έμετος
Διάρροια



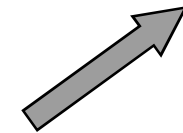
ΒΕΘΑΝΕΧΟΛΗ
(παρασυμπαθομιμητικό)



Do not use it!

ΘΕΡΑΠΕΥΤΙΚΗ ΑΝΤΙΜΕΤΩΠΙΣΗ ΙΙΙ.

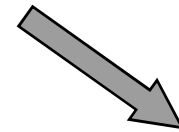
ΑΝΤΑΝΑΚΛΑΣΤΙΚΗ
ΔΥΣΕΝΕΡΓΕΙΑ



ΦΑΙΝΟΞΥΒΕΝΖΑΜΙΝΗ
+
ΔΙΑΖΕΠΑΜΗ



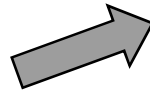
ΕΞΑΤΟΜΙΚΕΥΣΗ
ΔΟΣΟΛΟΓΙΑΣ




ΠΡΟΓΝΩΣΗ ±

ΘΕΡΑΠΕΥΤΙΚΗ ΑΝΤΙΜΕΤΩΠΙΣΗ IV.

ΑΚΡΑΤΕΙΑ ΑΠΟ
ΥΠΟΟΙΣΤΡΟΓΟΝΙΣΜΟ



ΦΑΙΝΥΛΠΡΟΠΑΝΟΛΑΜΙΝΗ
(α-αγωνιστής)



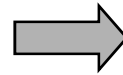
ΔΙΑΙΘΥΛΟΣΤΙΛΒΟΟΙΣΤΡΟΛΗ
ΠΑΡΕΝΕΡΓΕΙΕΣ

Do not use them! 

- **ΚΑΤΑΣΤΟΛΗ ΜΥΕΛΟΥ ΟΣΤΩΝ**
- **ΟΙΣΤΡΟΣ**
- **ΟΡΜΟΝΙΚΗ ΔΕΡΜΑΤΩΣΗ**

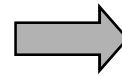
ΘΕΡΑΠΕΥΤΙΚΗ ΑΝΤΙΜΕΤΩΠΙΣΗ V.

**ΑΚΡΑΤΕΙΑ ΑΠΟ
ΔΙΑΜΑΡΤΙΕΣ ΔΙΑΠΛΑΣΗΣ**



- ΧΕΙΡΟΥΡΓΙΚΗ ΕΠΕΜΒΑΣΗ?**
- ΠΡΟΓΝΩΣΗ?**

**ΕΜΦΡΑΞΗ ΟΥΡΟΦΟΡΟΥ
ΟΔΟΥ**



- ΑΠΟΚΑΤΑΣΤΑΣΗ
ΔΙΑΒΑΤΟΤΗΤΑΣ**
- ΑΝΤΙΜΕΤΩΠΙΣΗ
ΟΥΡΟΛΟΙΜΩΞΗΣ**