

Πανεπιστήμιο Θεσσαλίας
Τμήμα Ιατρικής
Εργαστήριο Ακτινολογίας – Ιατρικής Απεικόνισης

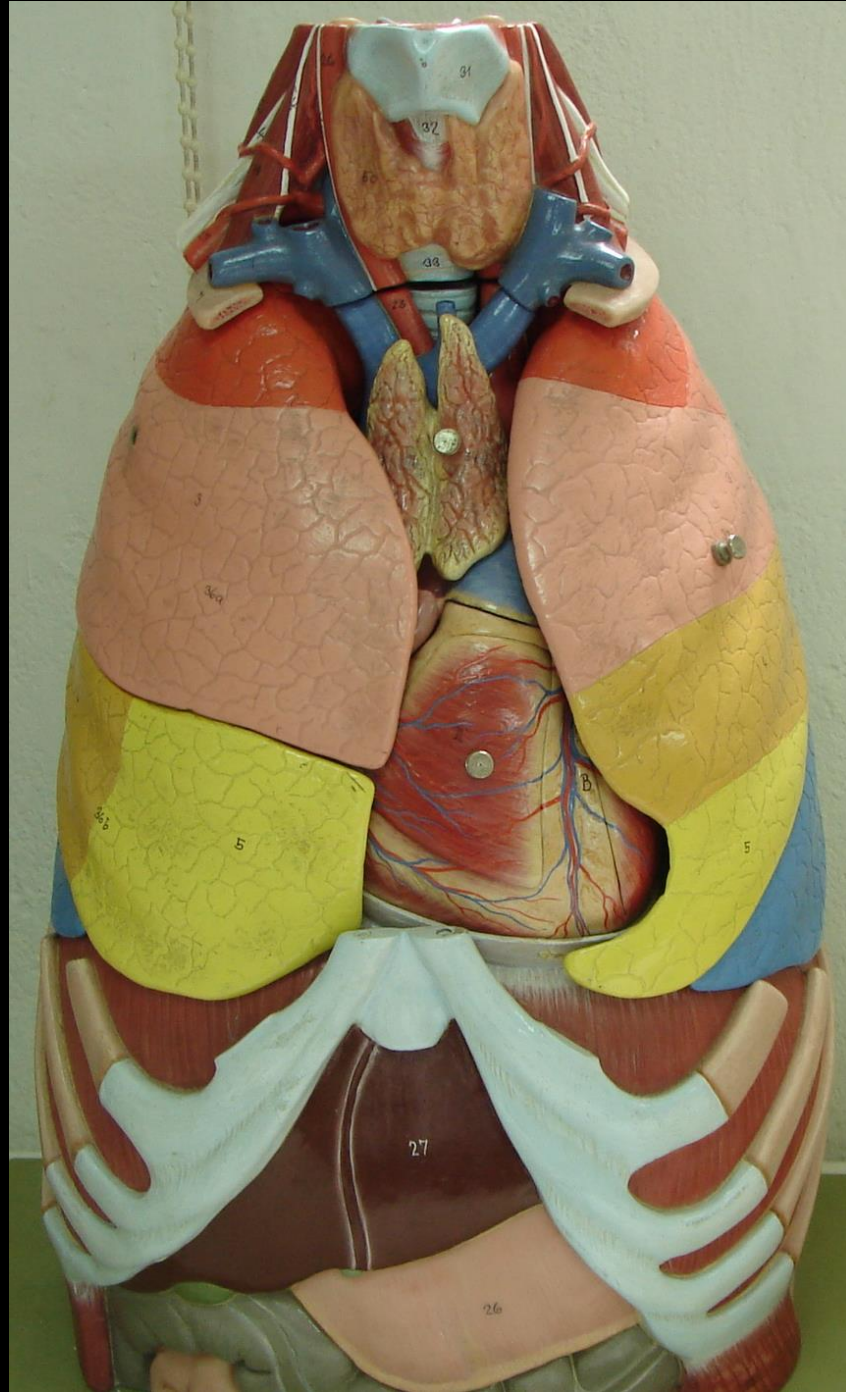


Διδάσκοντες		
Ιωάννης Β.	Φεζουλίδης	Καθηγητής
Μαριάννα	Βλυχού	Καθηγήτρια
Έφη	Καψαλάκη	Αναπλ. Καθηγήτρια
Αικατερίνη Γ.	Βάσιου	Αναπλ. Καθηγήτρια
Χρήστος	Ρούντας	Επικ. Καθηγητής

ΑΝΑΤΟΜΙΑ ΘΩΡΑΚΟΣ - ΜΕΣΟΘΩΡΑΚΙΟΥ

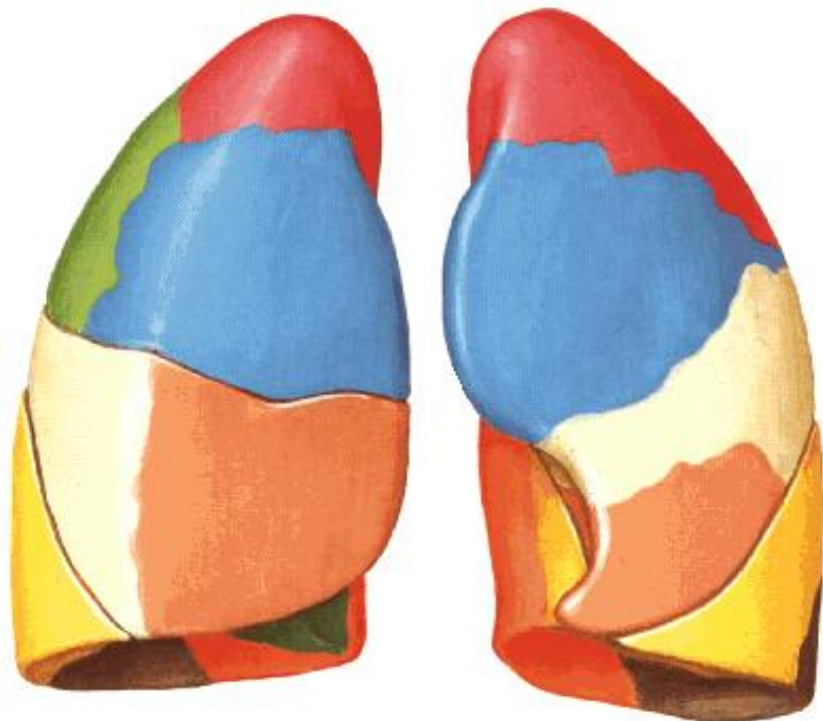
Αικατερίνη Γ. Βάσιου, Αναπλ. Καθηγήτρια





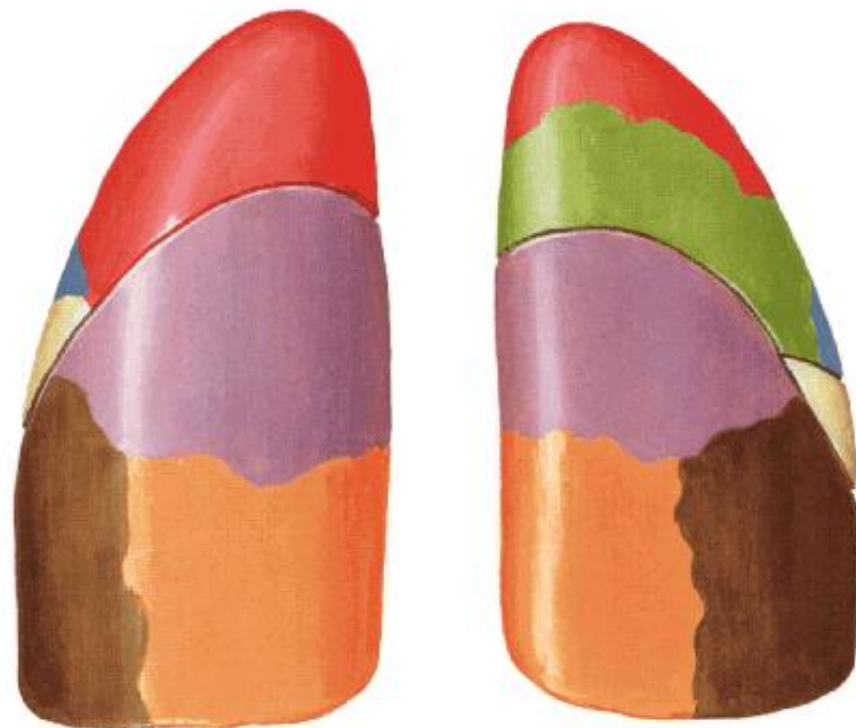


Πνεύμονες

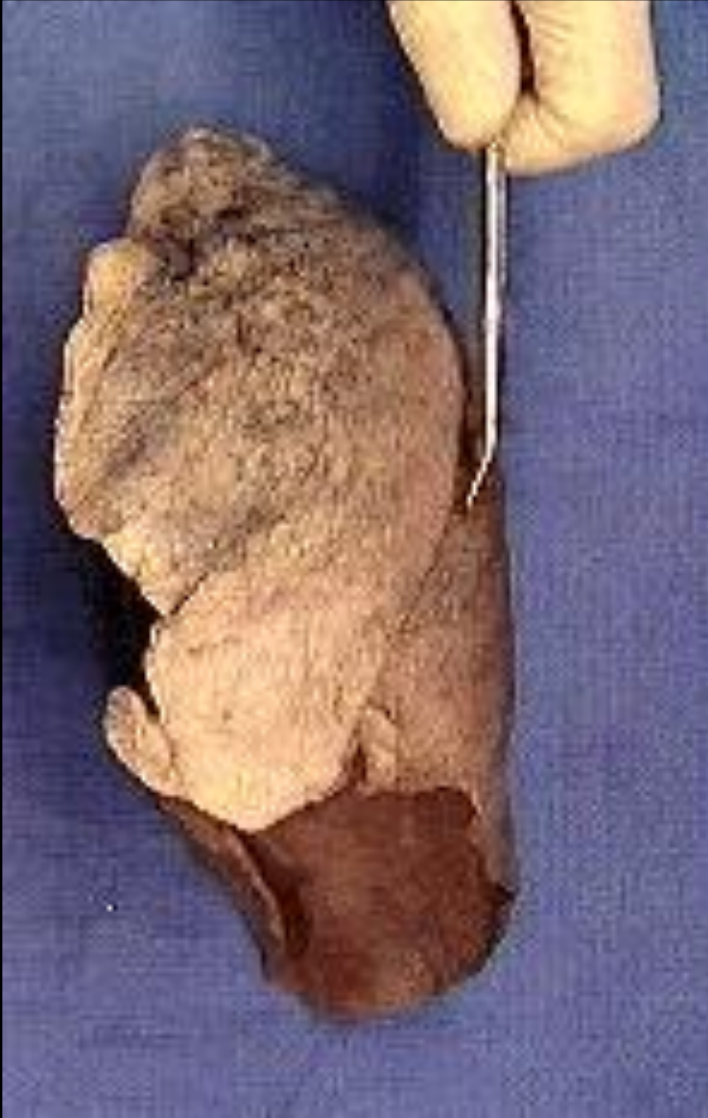

Πρόσθια προβολή

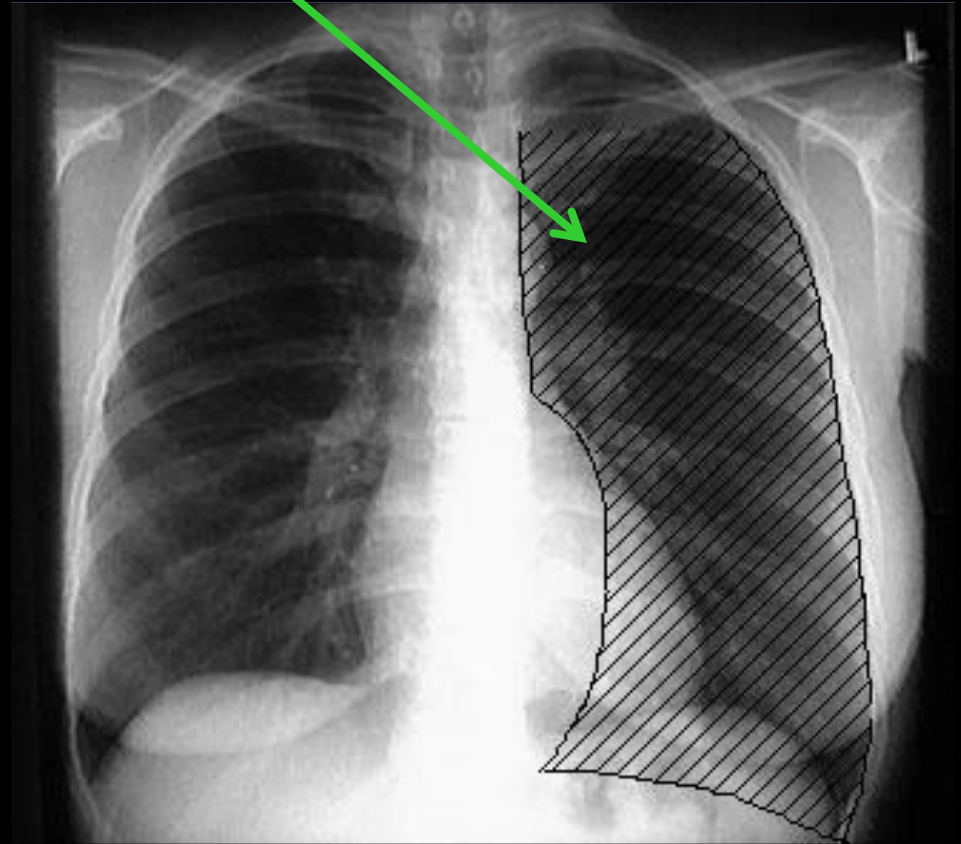
Οπίσθια προβολή



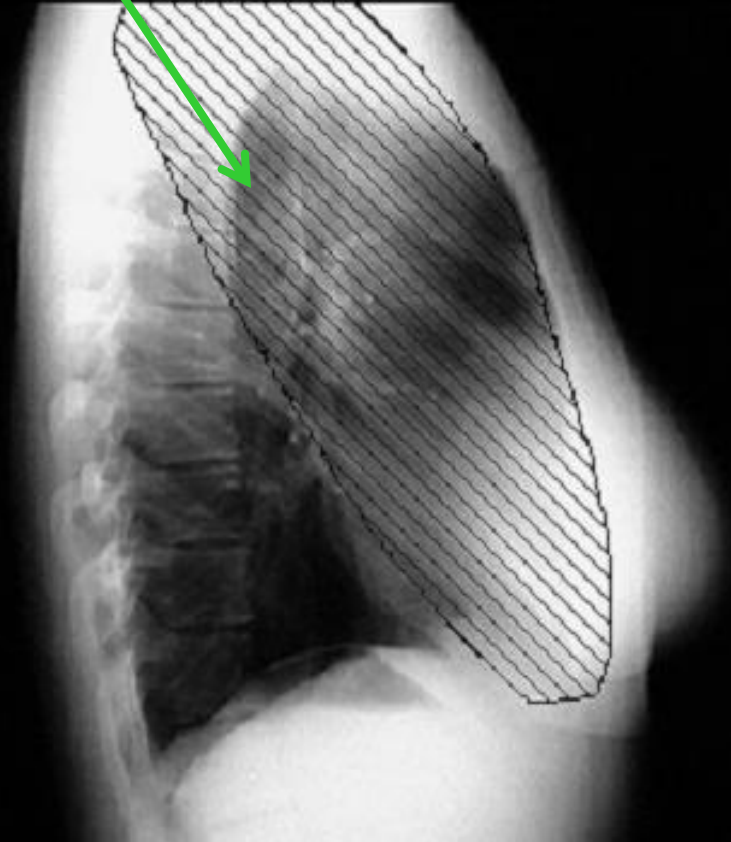
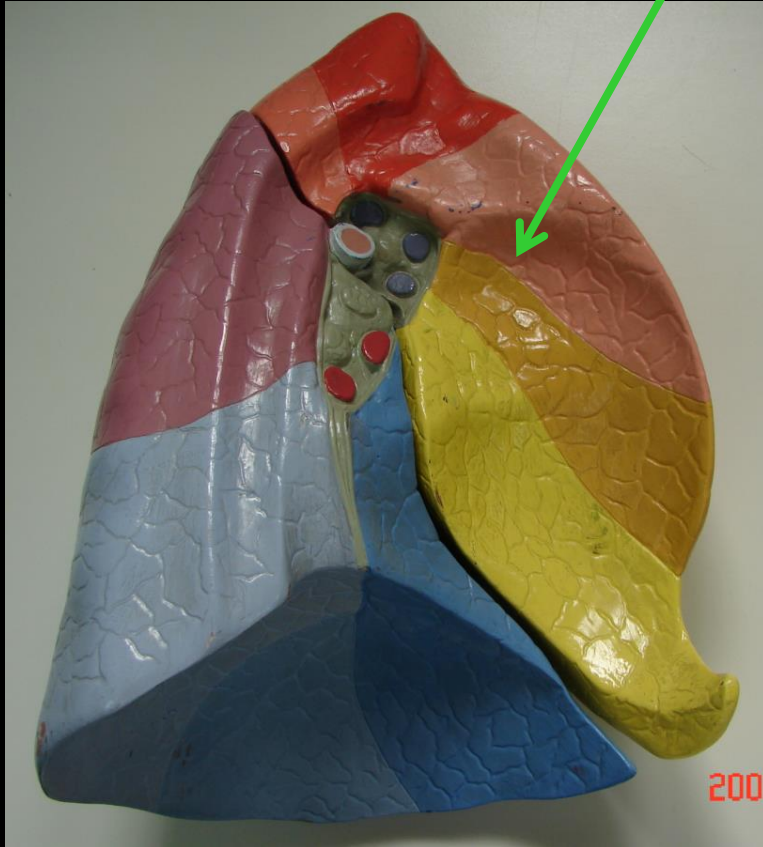
Λοβοί αριστερού πνεύμονα



Αριστερός άνω λοβός

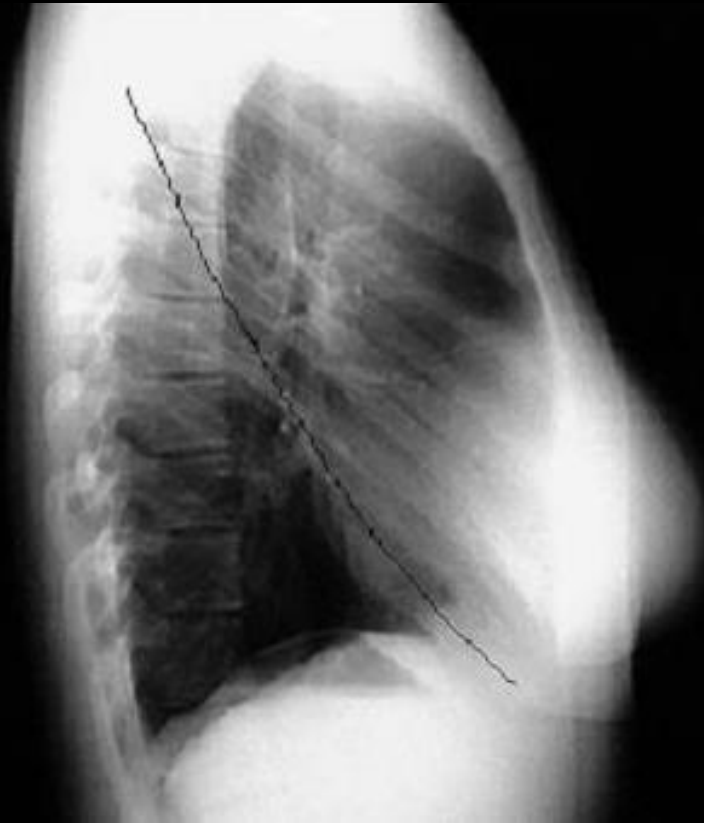

Αριστερός άνω λοβός

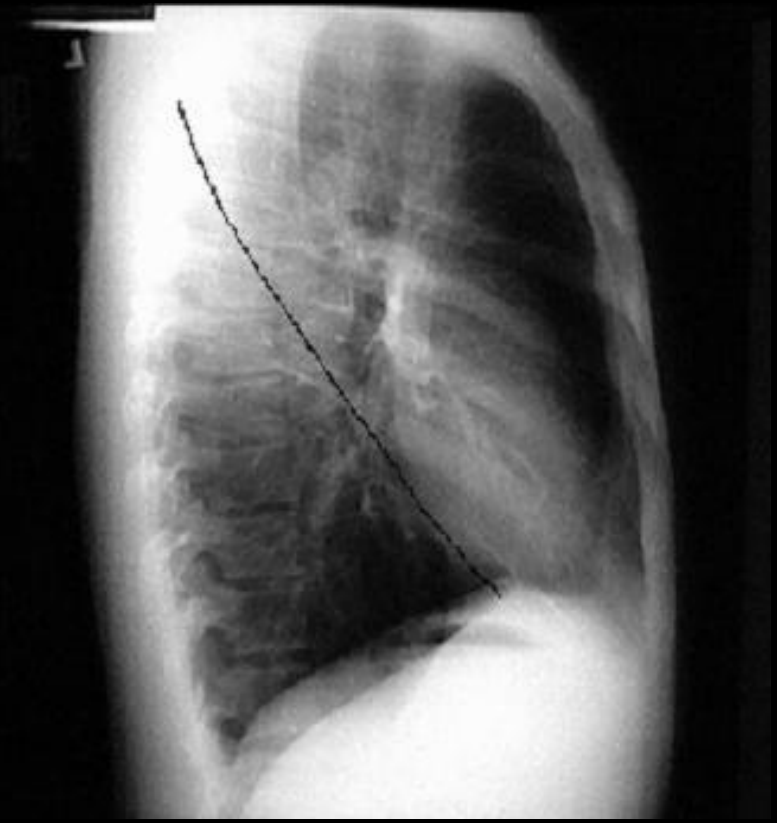


Πλάγια προβολή

Μείζων μεσολόβιος σχισμή



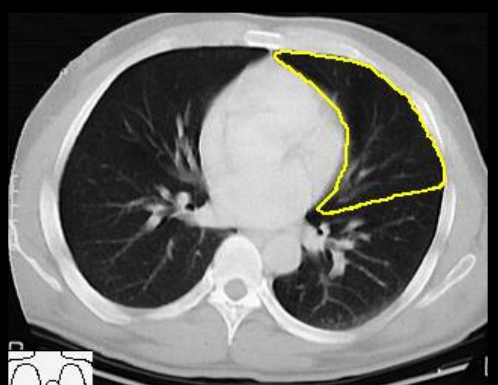
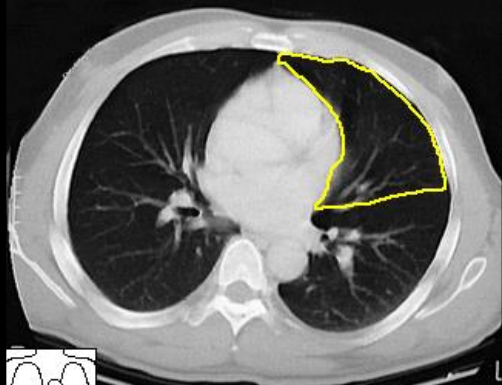
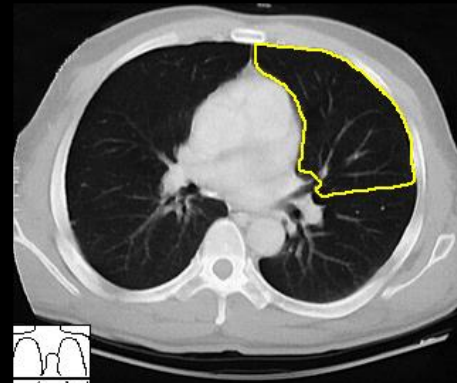
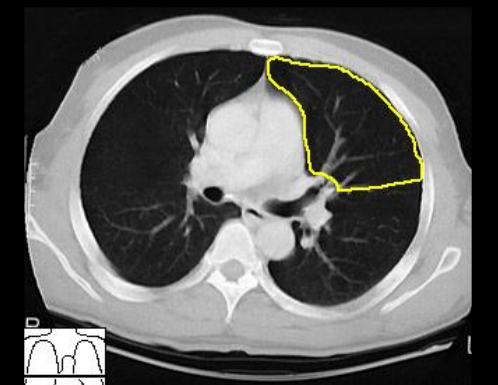
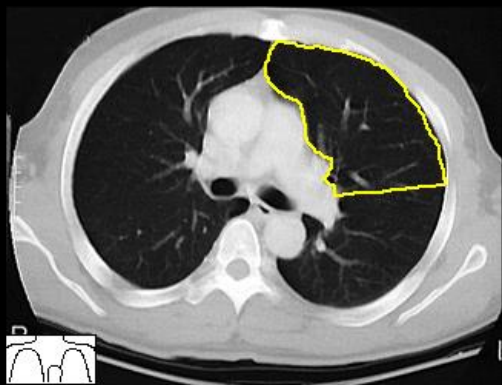
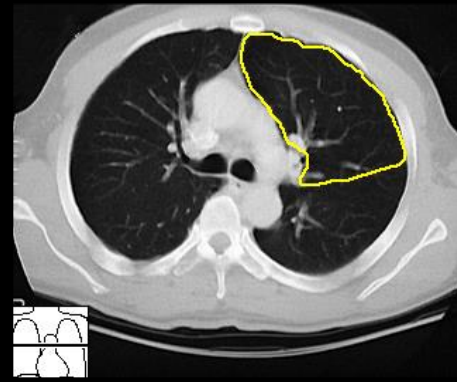
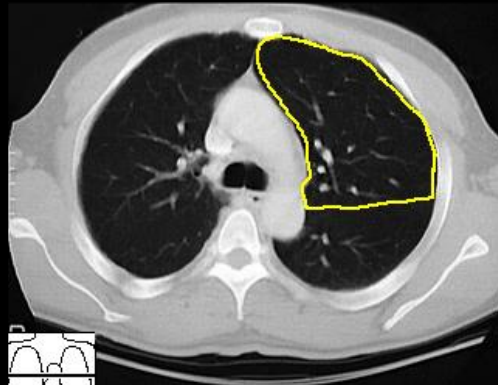
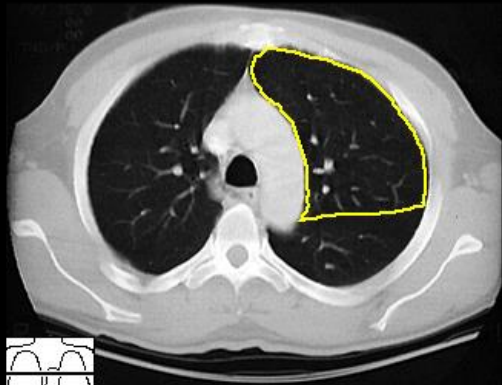
Δεξιά



Αριστερή

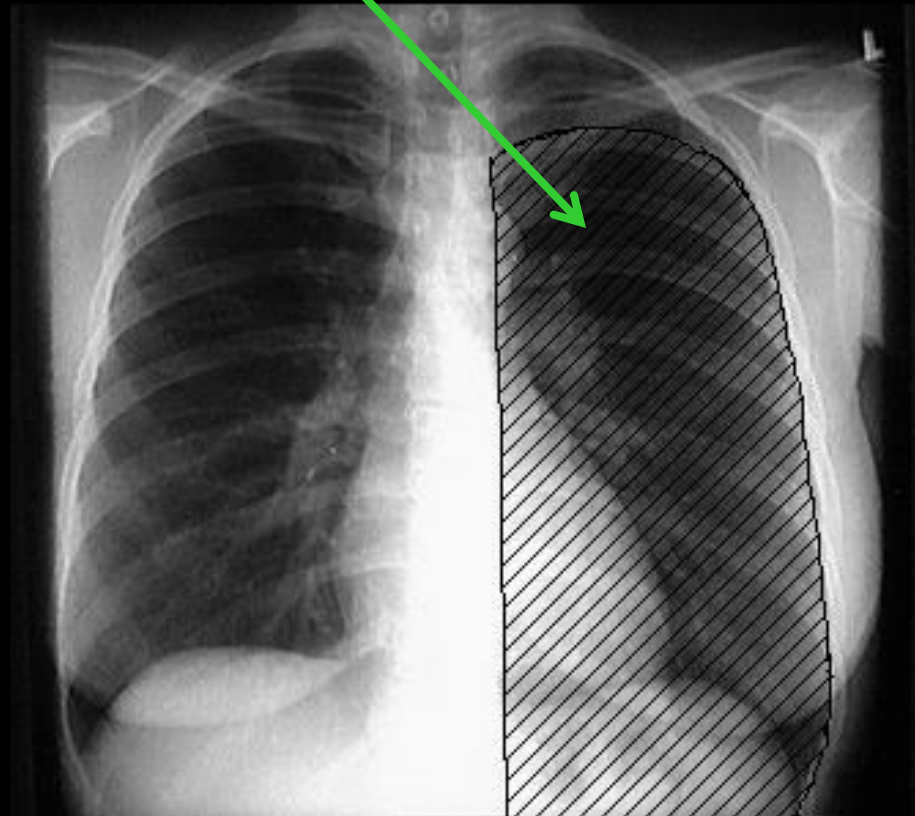
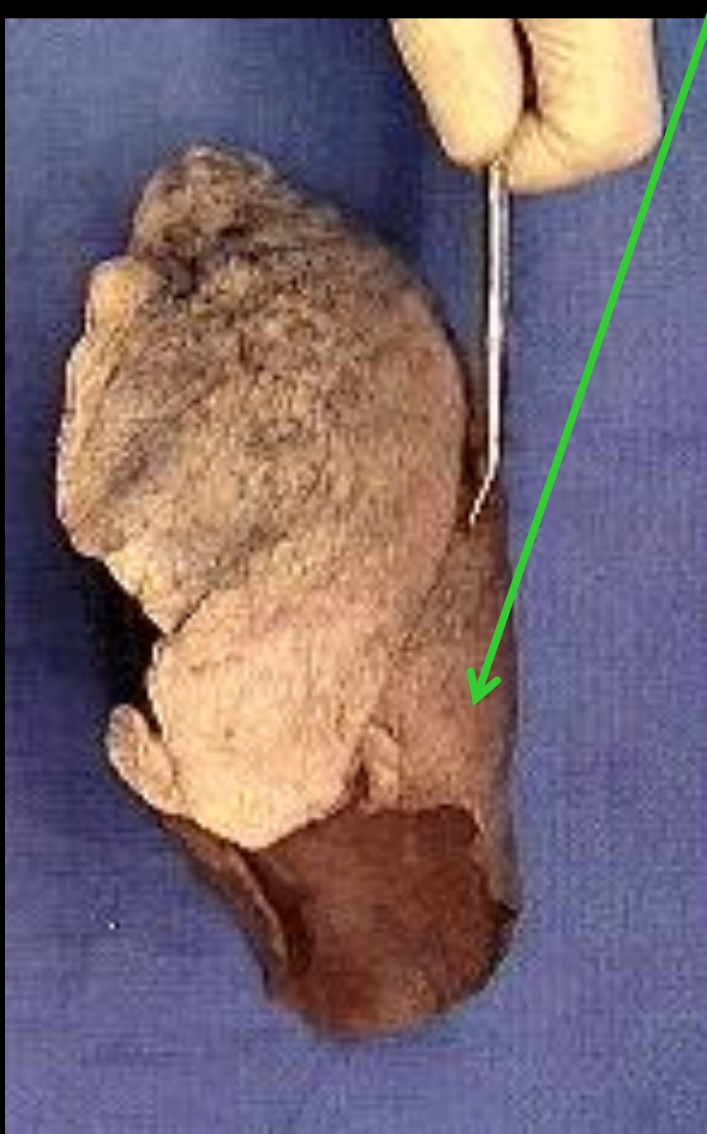ΛΟΒΟΙ ΑΡΙΣΤΕΡΟΥ ΠΝΕΥΜΟΝΑ

Αριστερός άνω λοβός

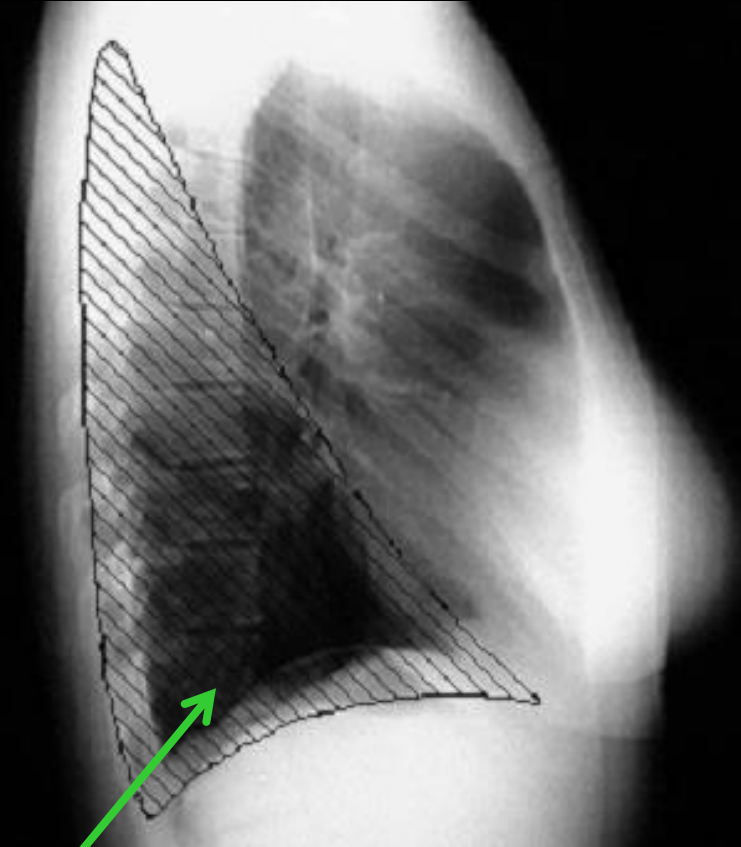
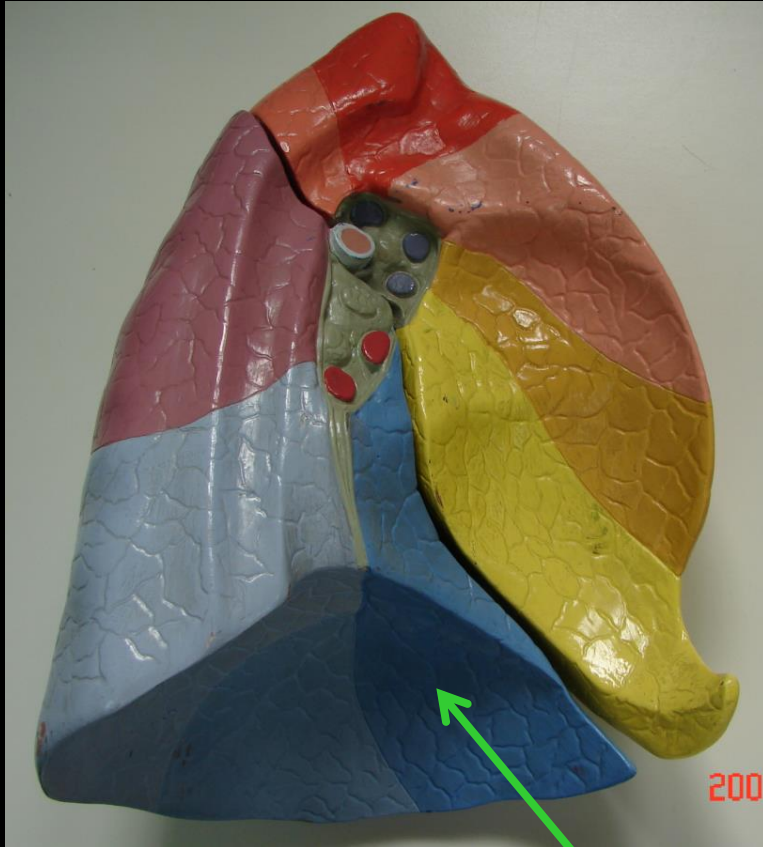


ΛΟΒΟΙ ΑΡΙΣΤΕΡΟΥ ΠΝΕΥΜΟΝΑ

Αριστερός κάτω λοβός



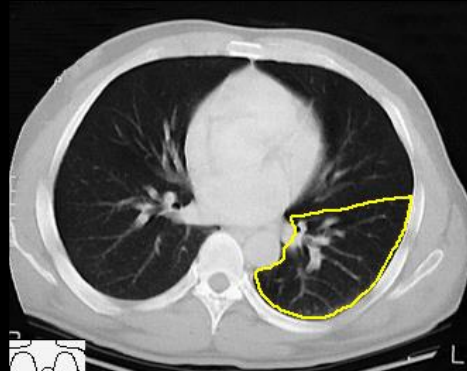
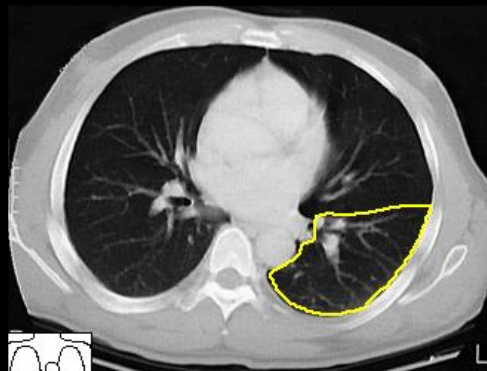
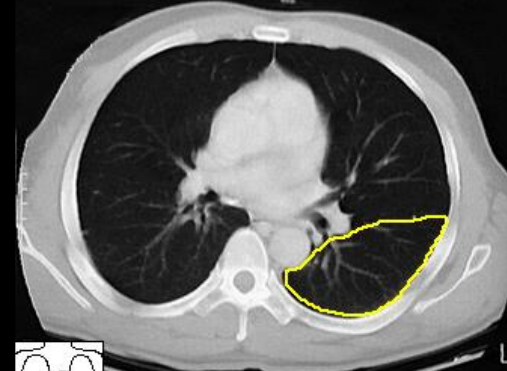
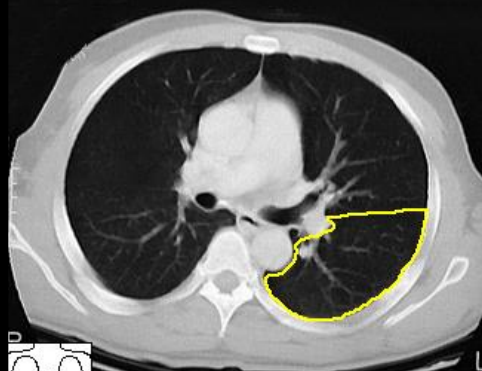
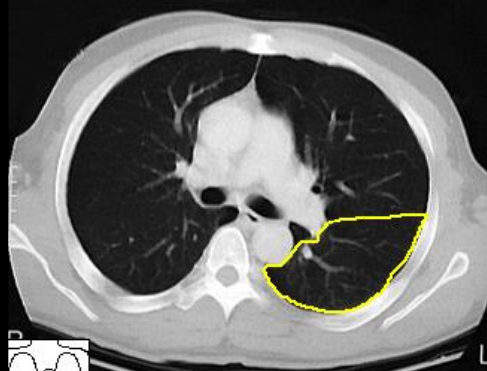
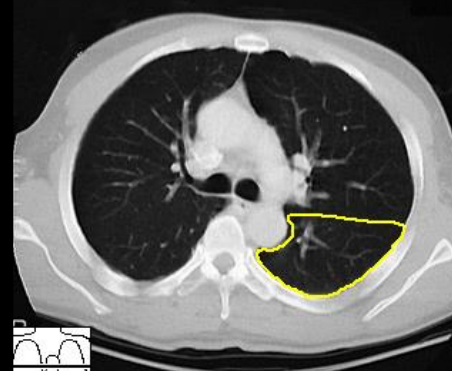
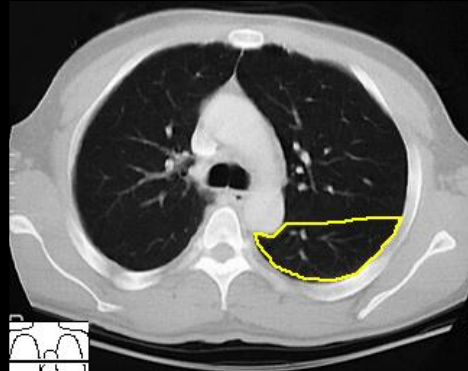
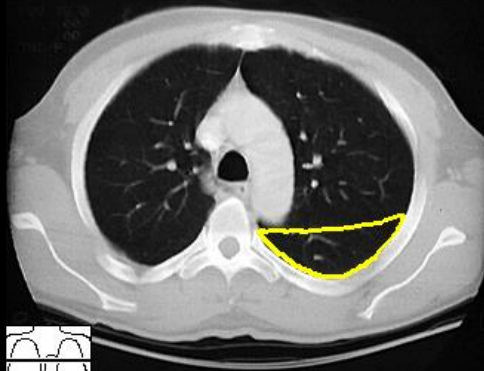
ΛΟΒΟΙ ΑΡΙΣΤΕΡΟΥ ΠΝΕΥΜΟΝΑ



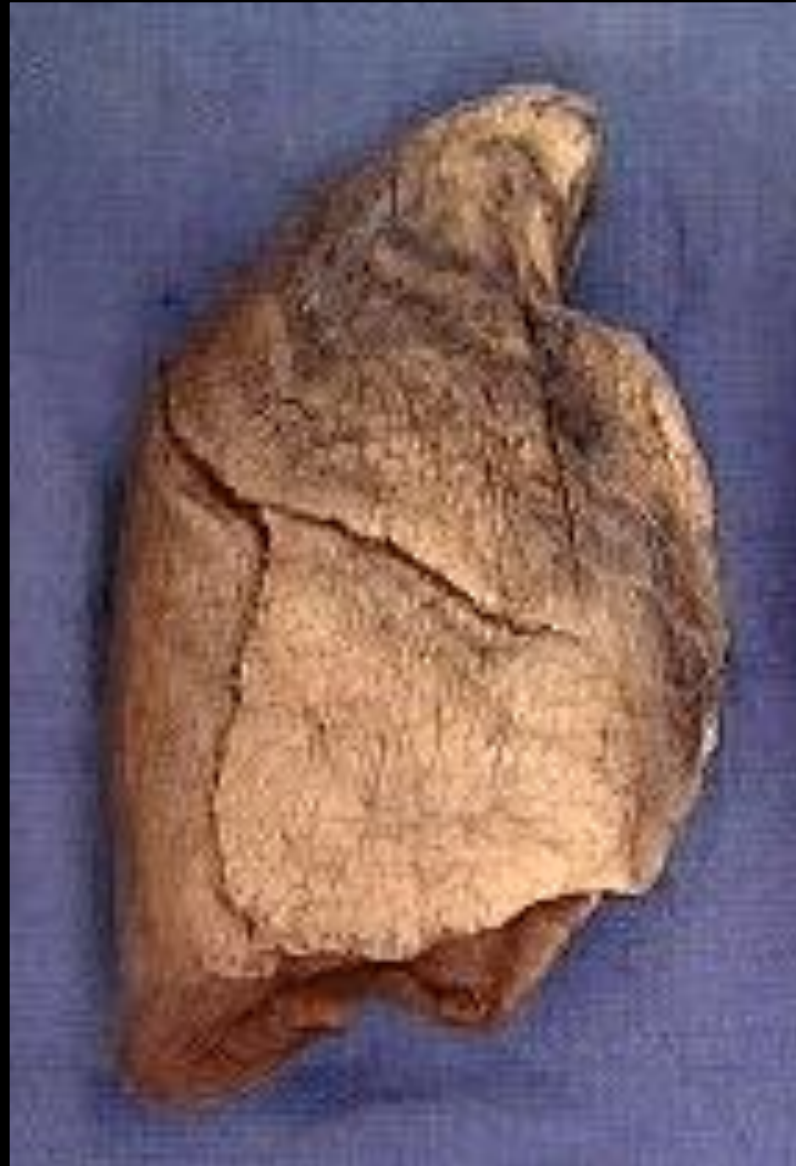Αριστερός κάτω λοβός
(πλάγια προβολή)

ΛΟΒΟΙ ΑΡΙΣΤΕΡΟΥ ΠΝΕΥΜΟΝΑ

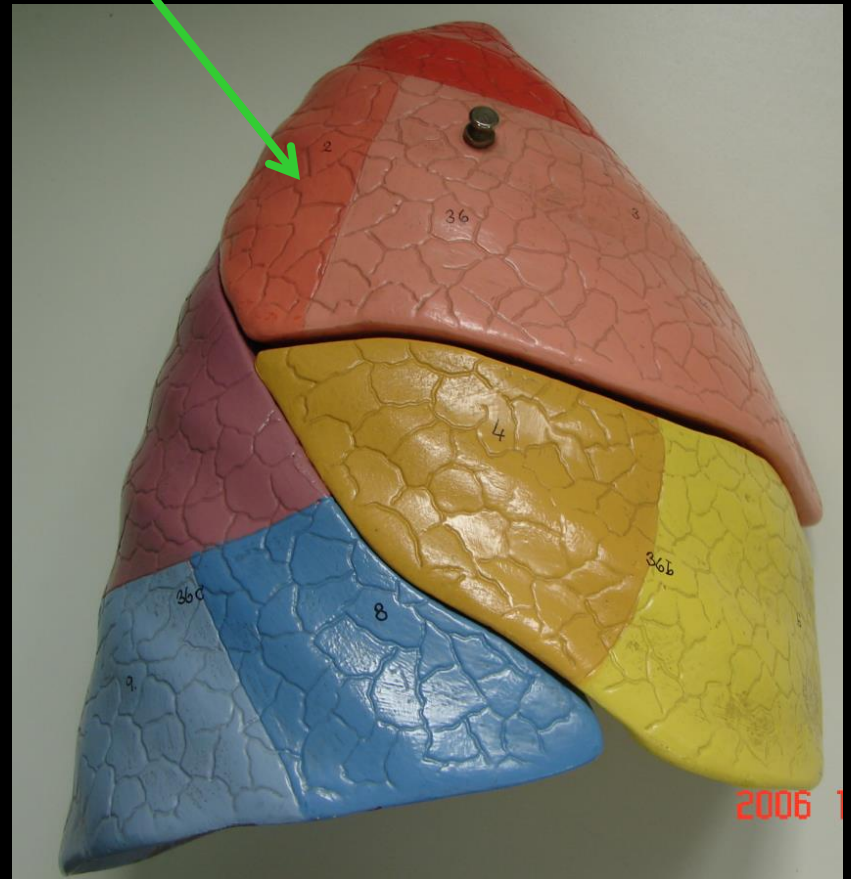
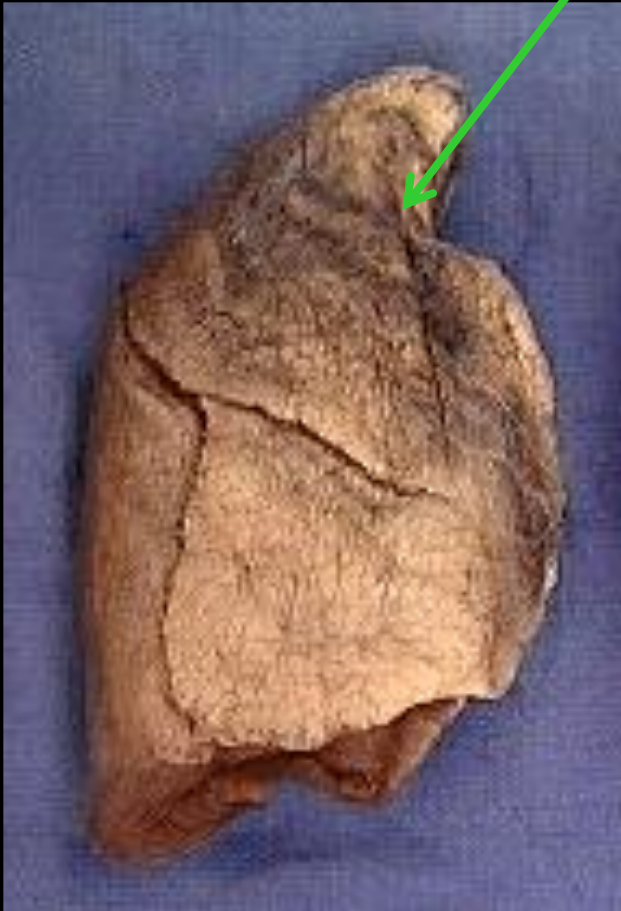Αριστερός κάτω
λοβός



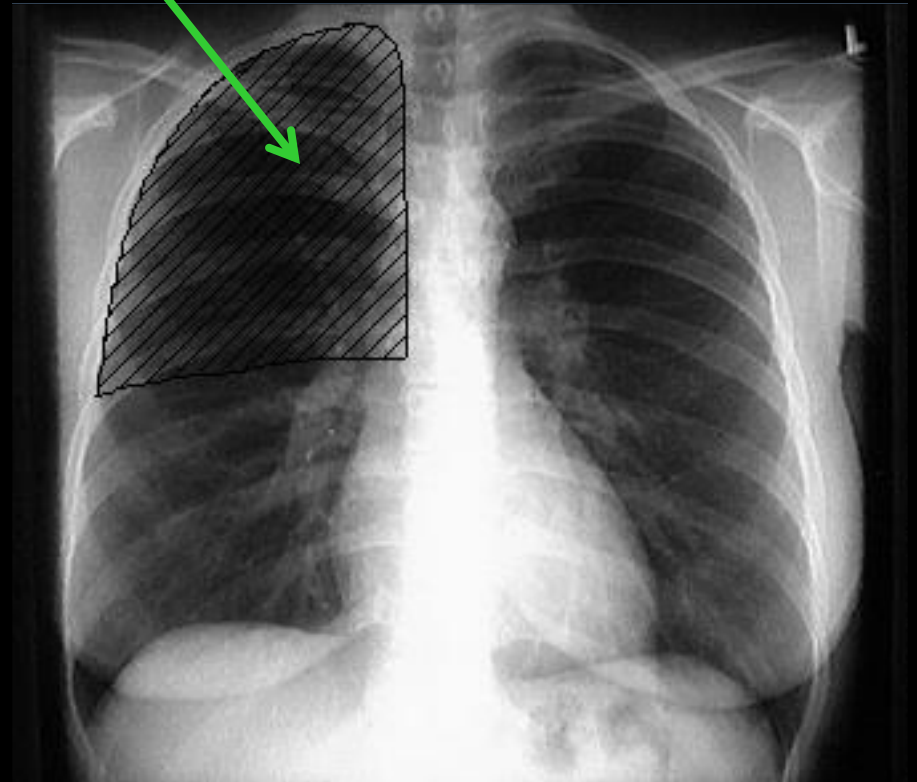
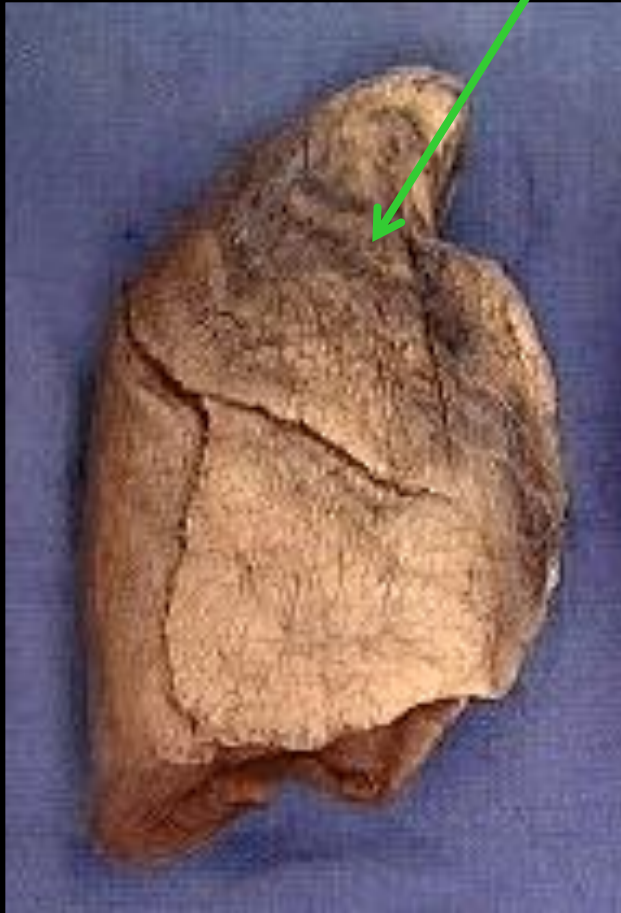Λοβοί δεξιού πνεύμονα



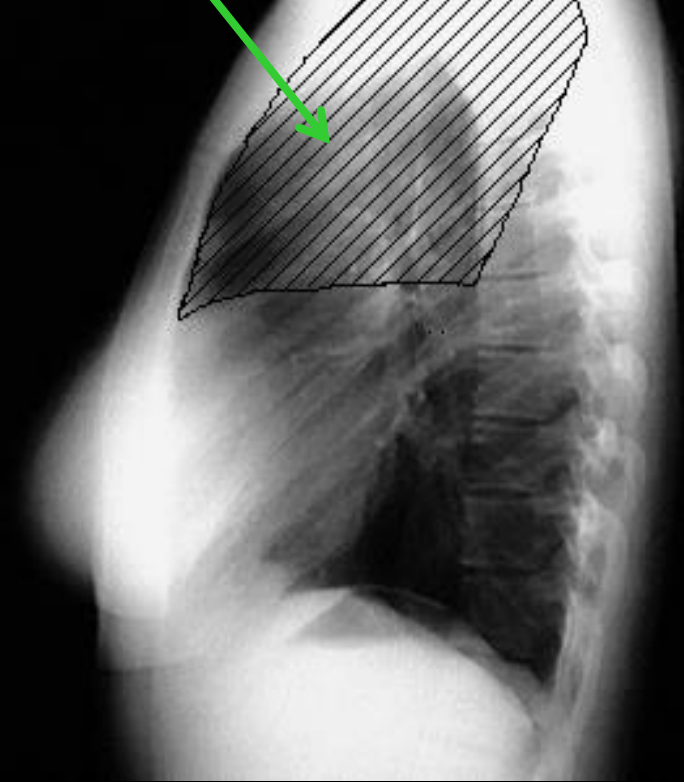
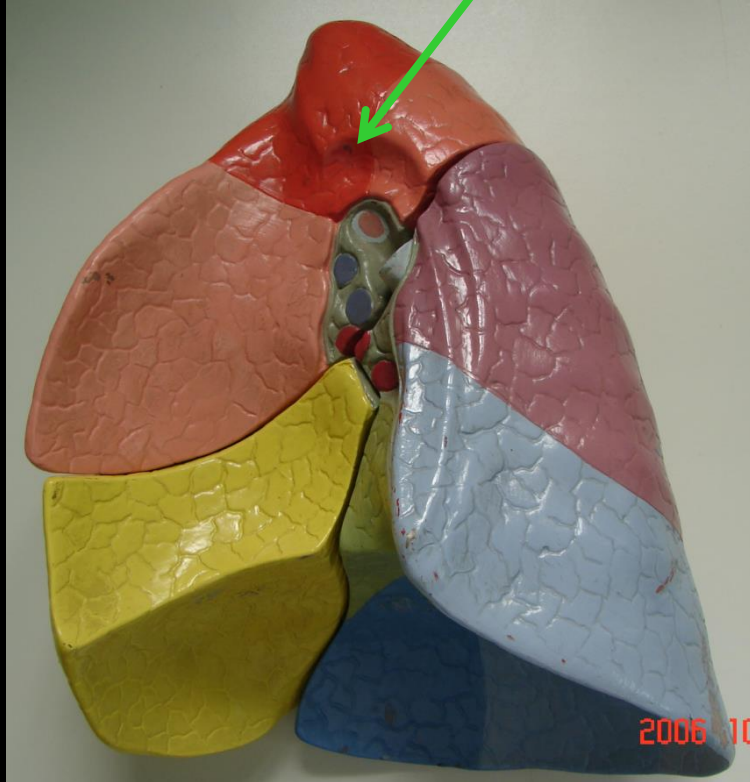
Δεξιός άνω λοβός



Δεξιός άνω λοβός

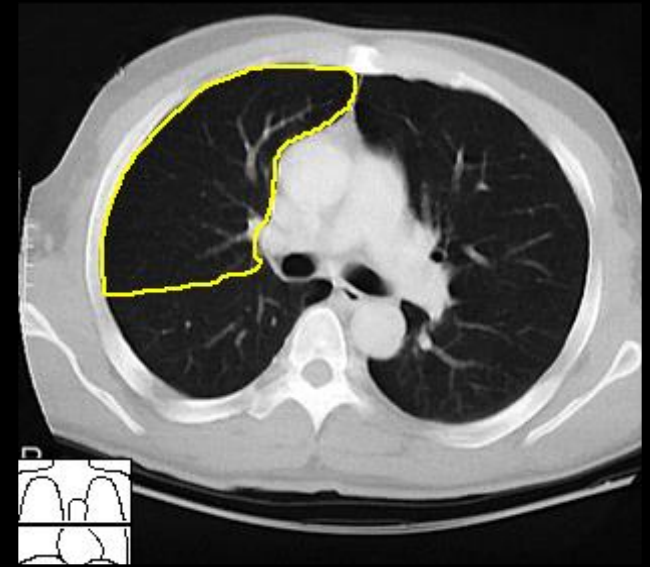
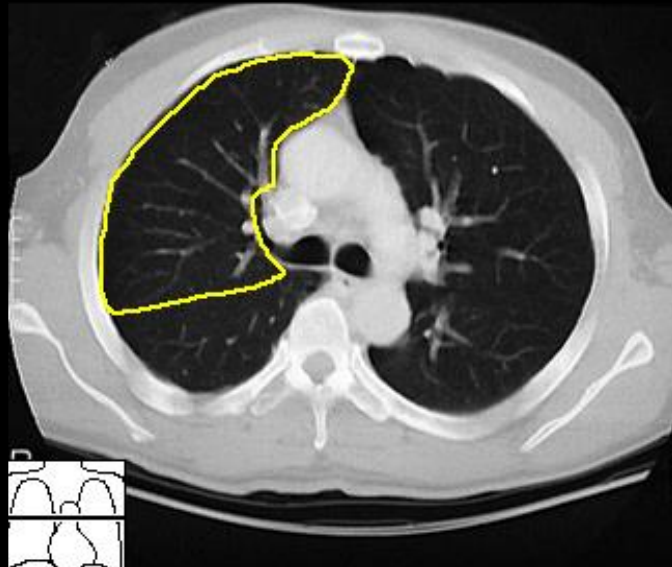
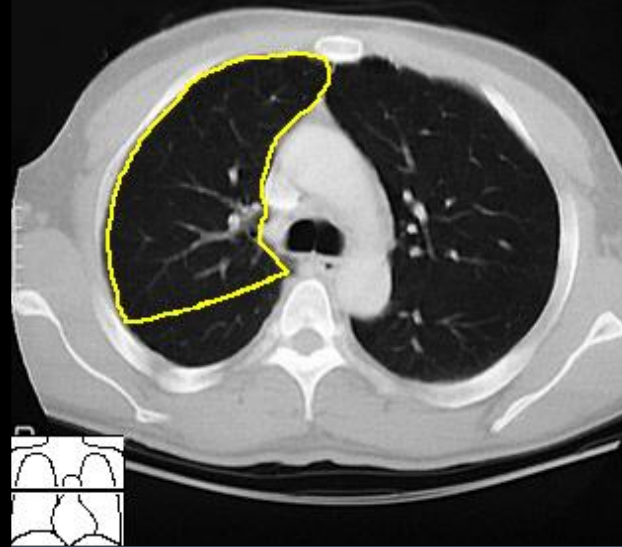
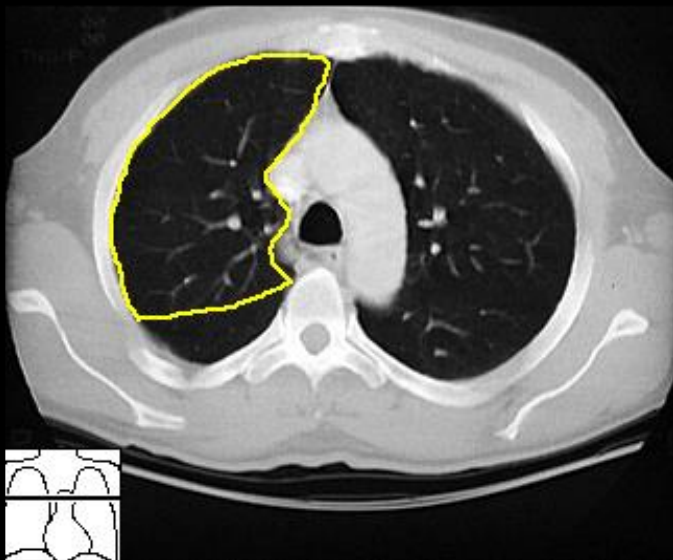


Δεξιός άνω λοβός
(πλάγια προβολή)

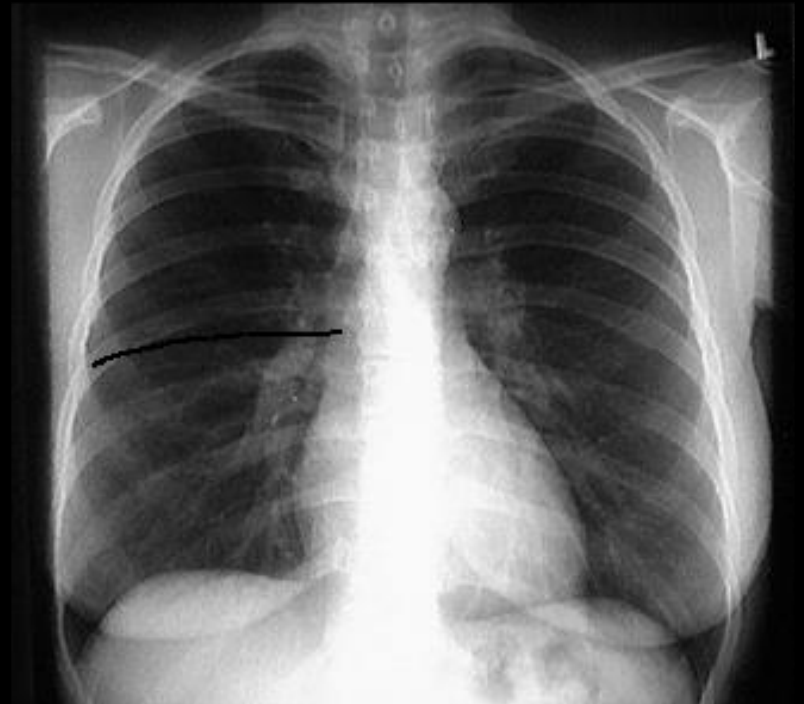


ΛΟΒΟΙ ΔΕΞΙΟΥ ΠΝΕΥΜΟΝΑ

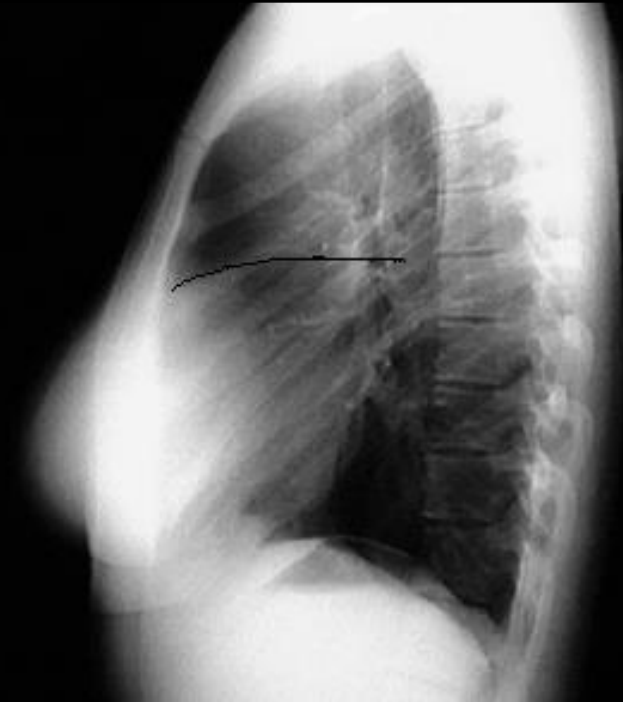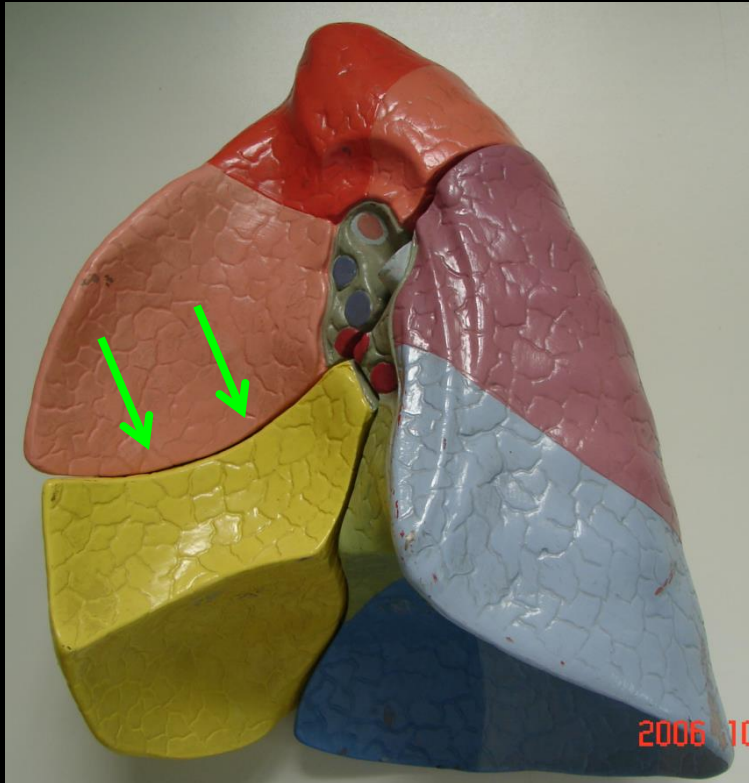
Δεξιός άνω λοβός



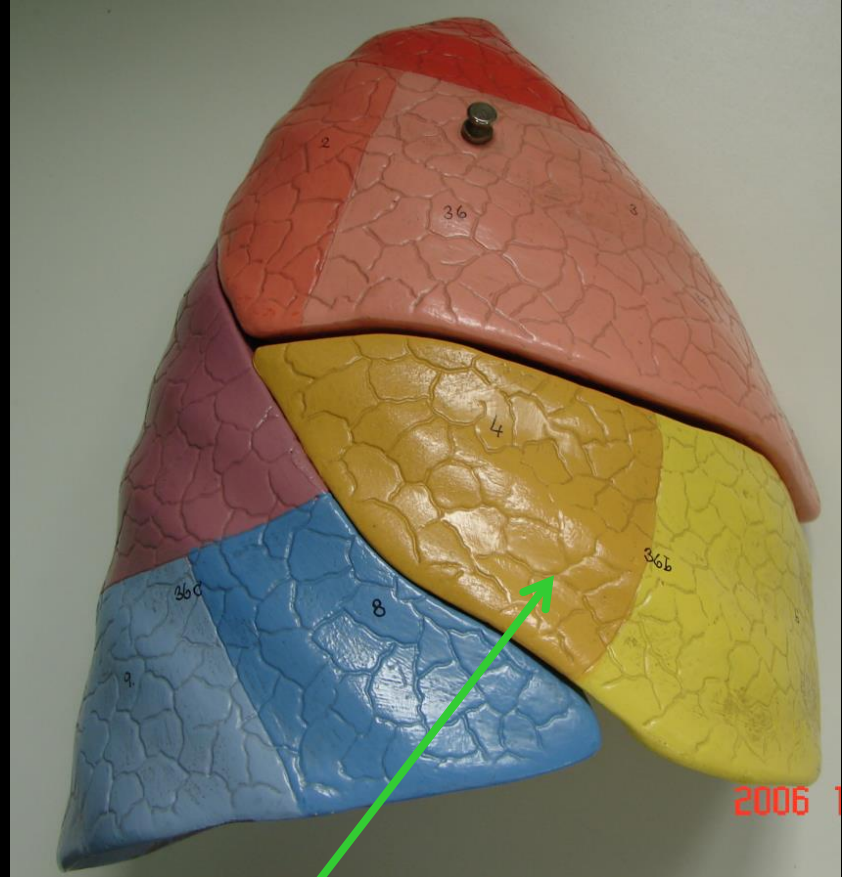
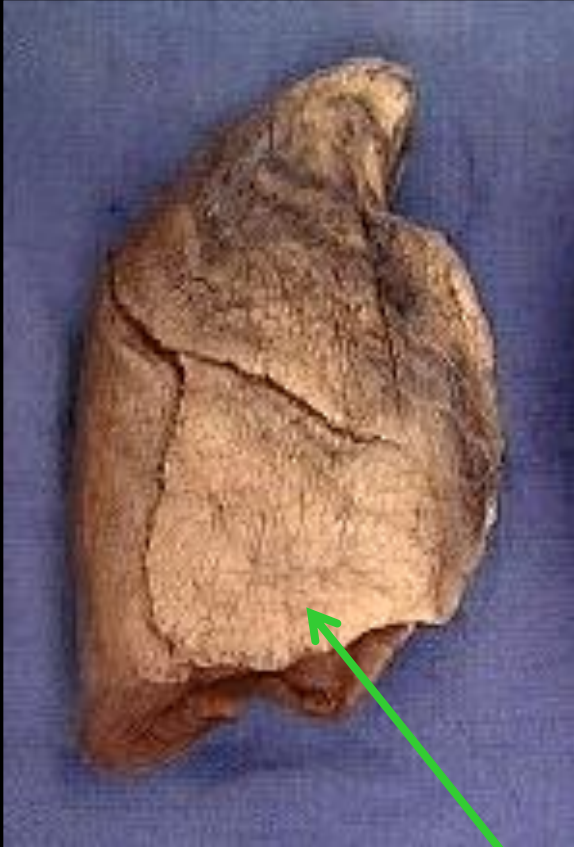
Ελάσων μεσολόβιος σχισμή



Ελάσων μεσολόβιος σχισμή
(πλάγια προβολή)

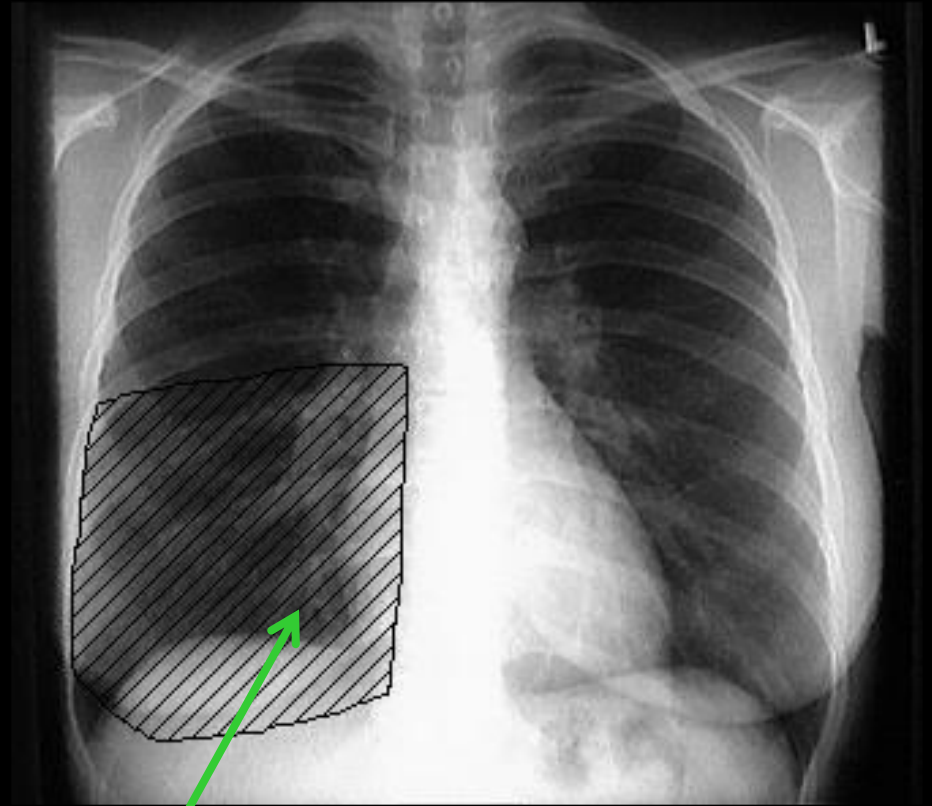
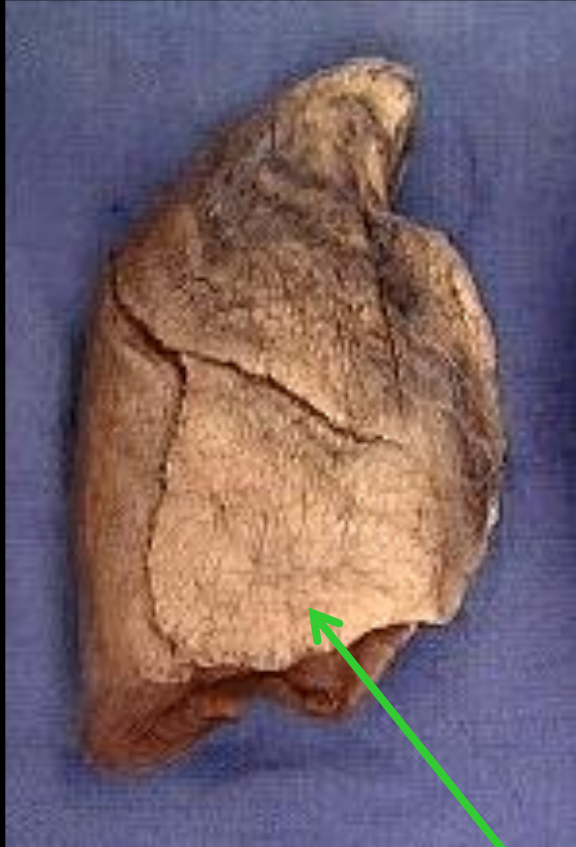


ΛΟΒΟΙ ΔΕΞΙΟΥ ΠΝΕΥΜΟΝΑ



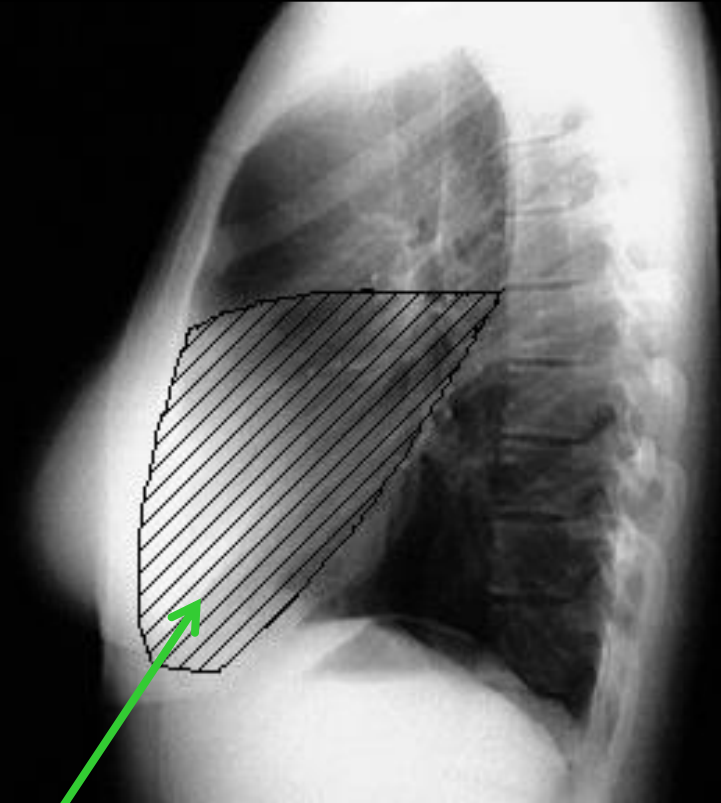
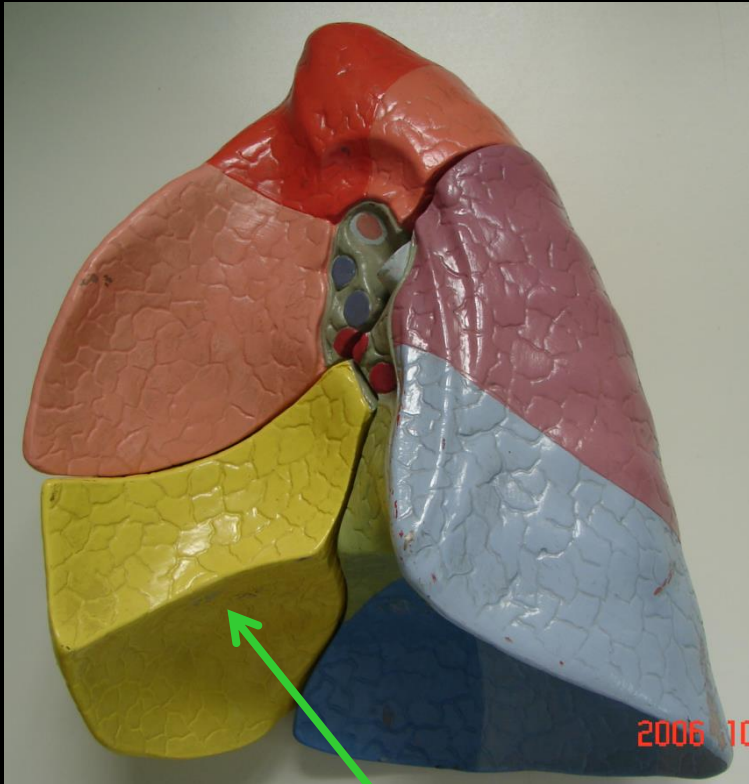
Δεξιός μέσος λοβός

ΛΟΒΟΙ ΔΕΞΙΟΥ ΠΝΕΥΜΟΝΑ



(Δεξιός) μέσος λοβός

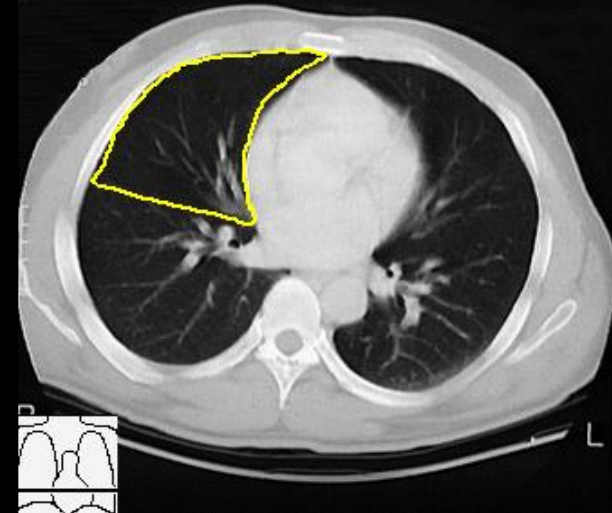
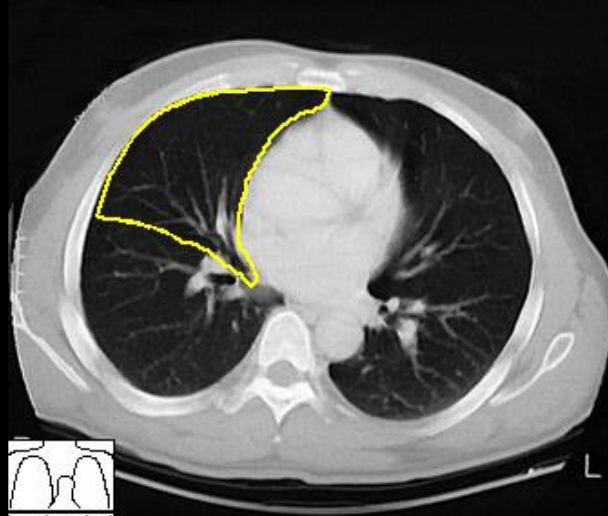
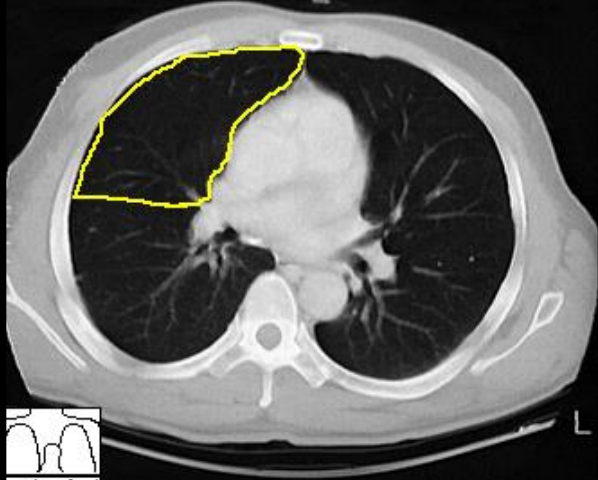
ΛΟΒΟΙ ΔΕΞΙΟΥ ΠΝΕΥΜΟΝΑ



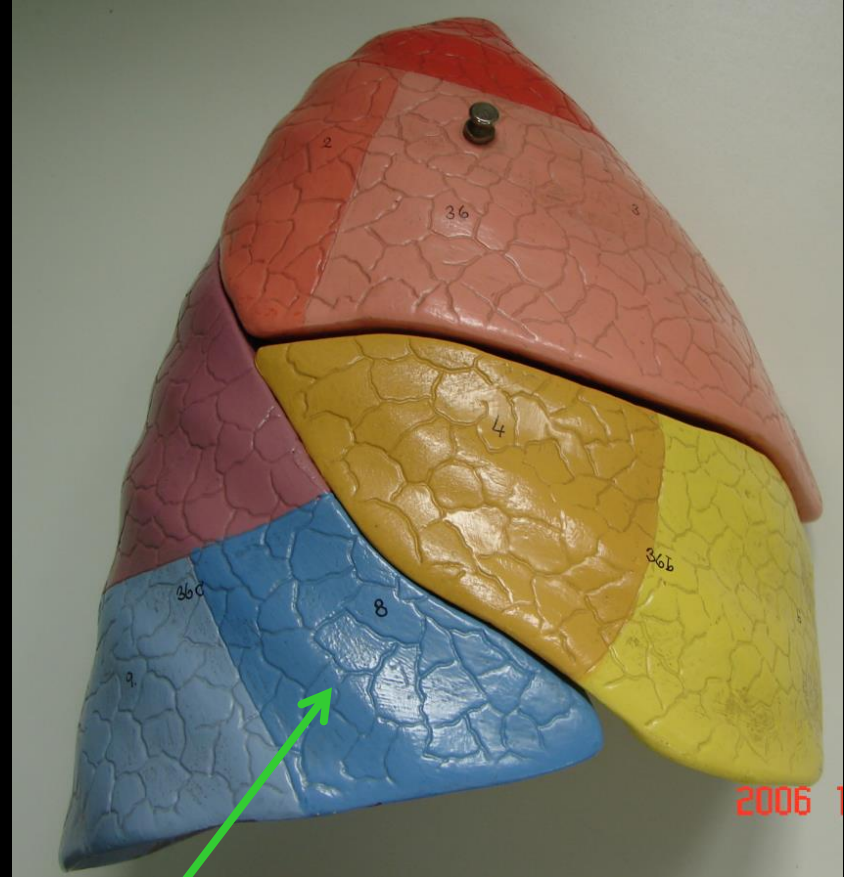
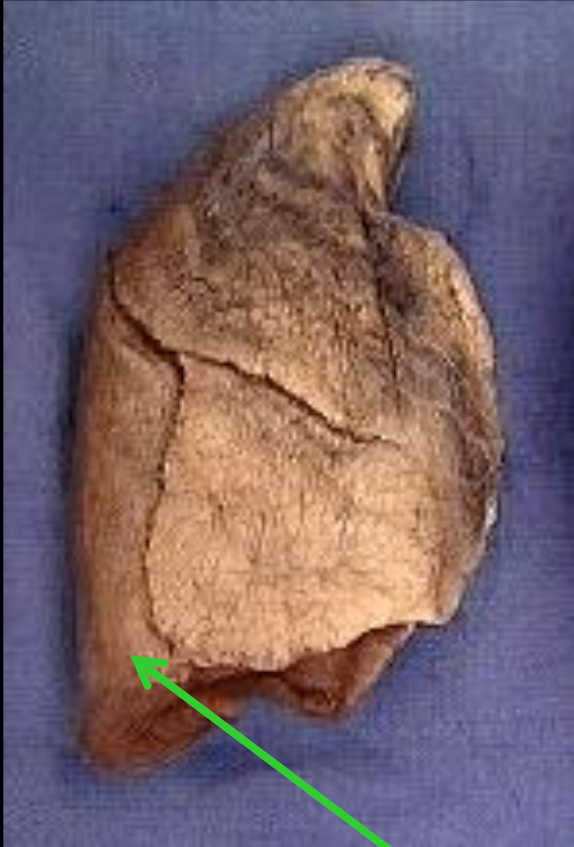(Δεξιός) μέσος λοβός
(πλάγια προβολή)

ΛΟΒΟΙ ΔΕΞΙΟΥ ΠΝΕΥΜΟΝΑ

Δεξιός μέσος λοβός

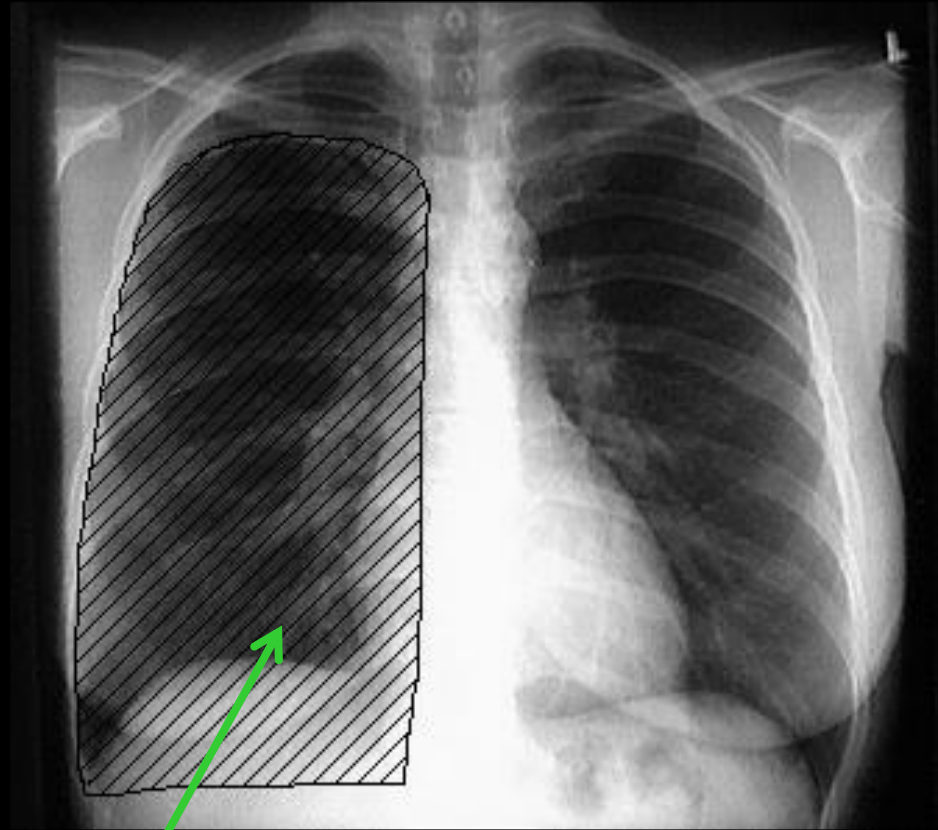


ΛΟΒΟΙ ΔΕΞΙΟΥ ΠΝΕΥΜΟΝΑ



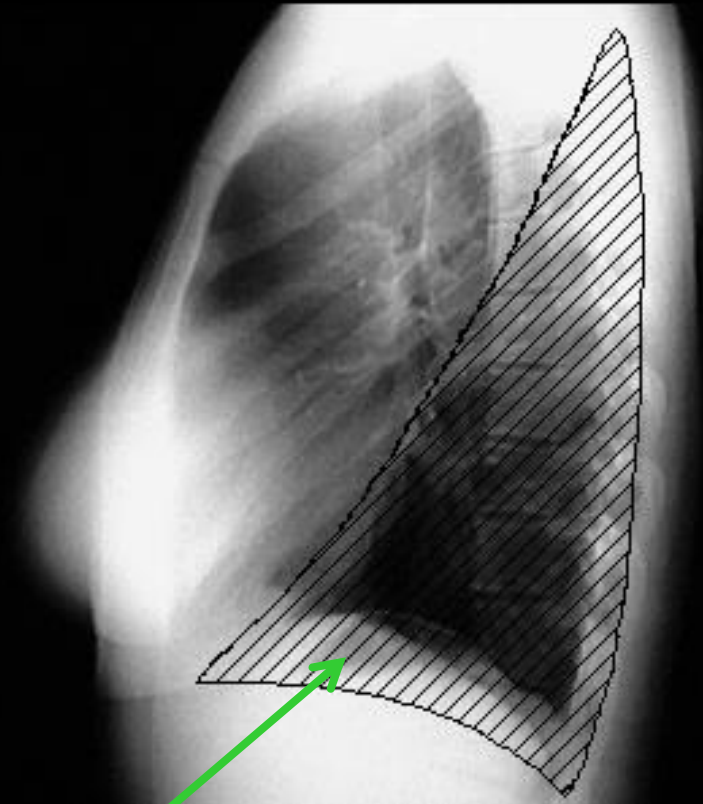
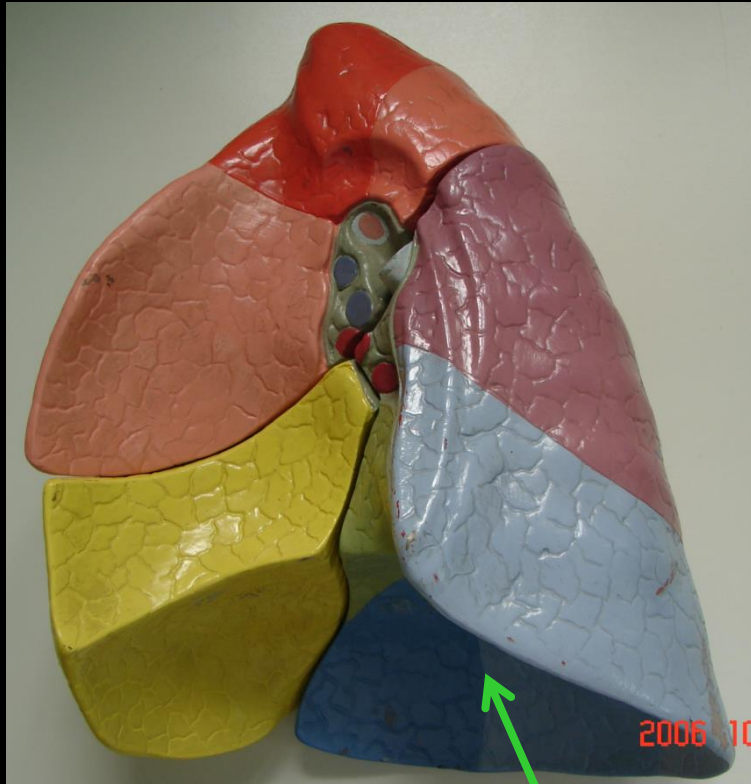
Δεξιός κάτω λοβός

ΛΟΒΟΙ ΔΕΞΙΟΥ ΠΝΕΥΜΟΝΑ



Δεξιός κάτω λοβός

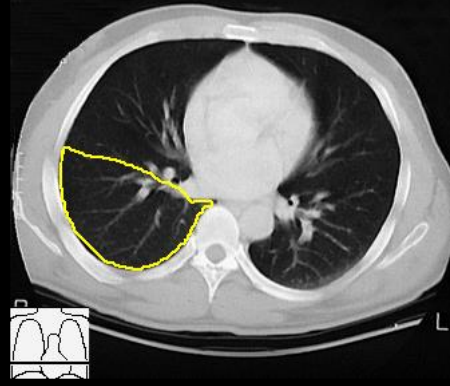
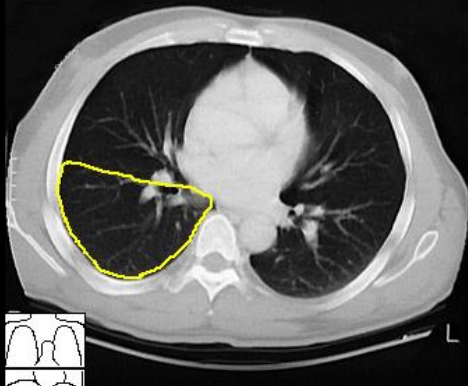
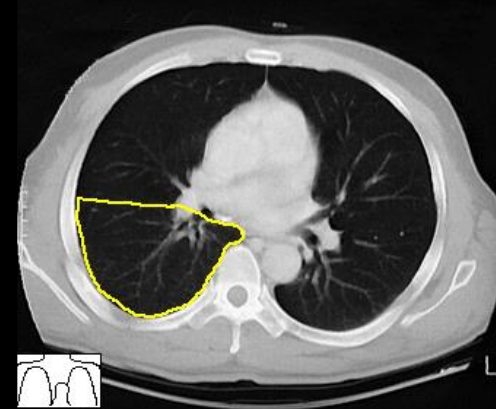
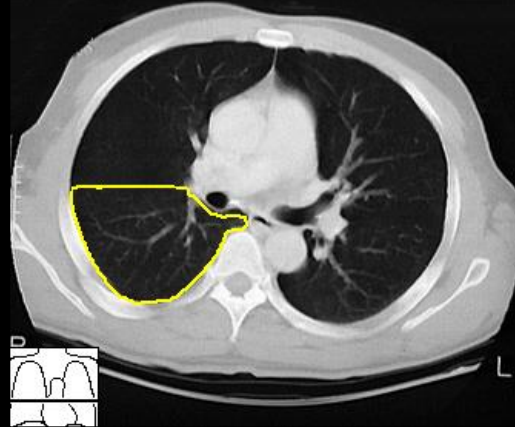
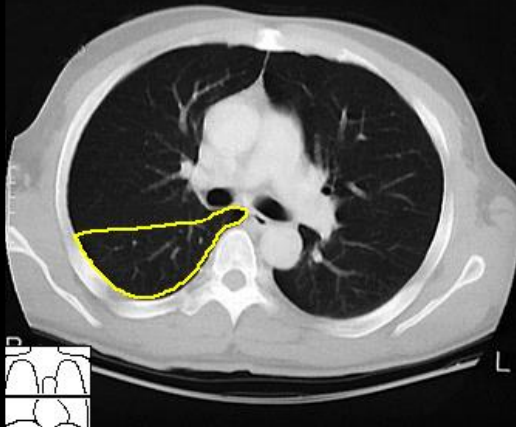
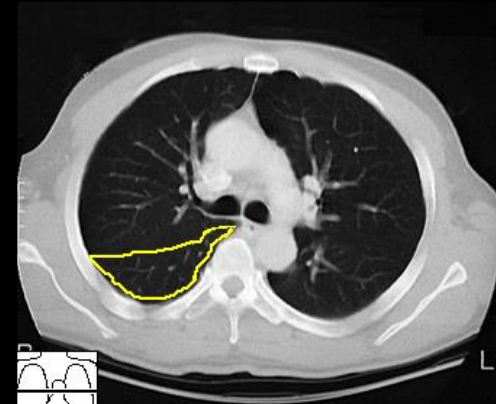
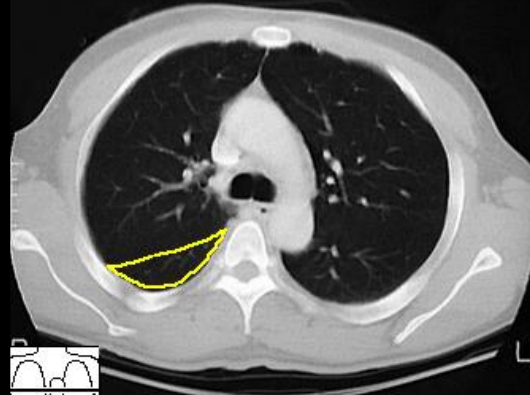
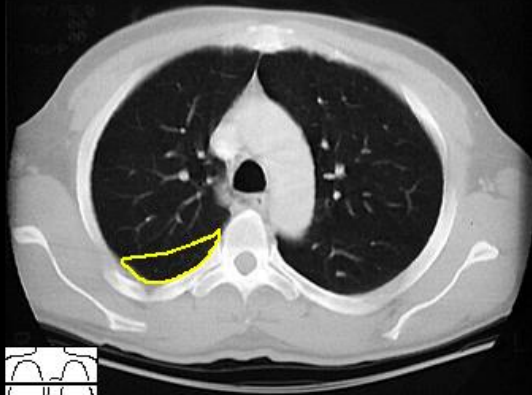
ΛΟΒΟΙ ΔΕΞΙΟΥ ΠΝΕΥΜΟΝΑ



Δεξιός κάτω λοβός
(πλάγια προβολή)

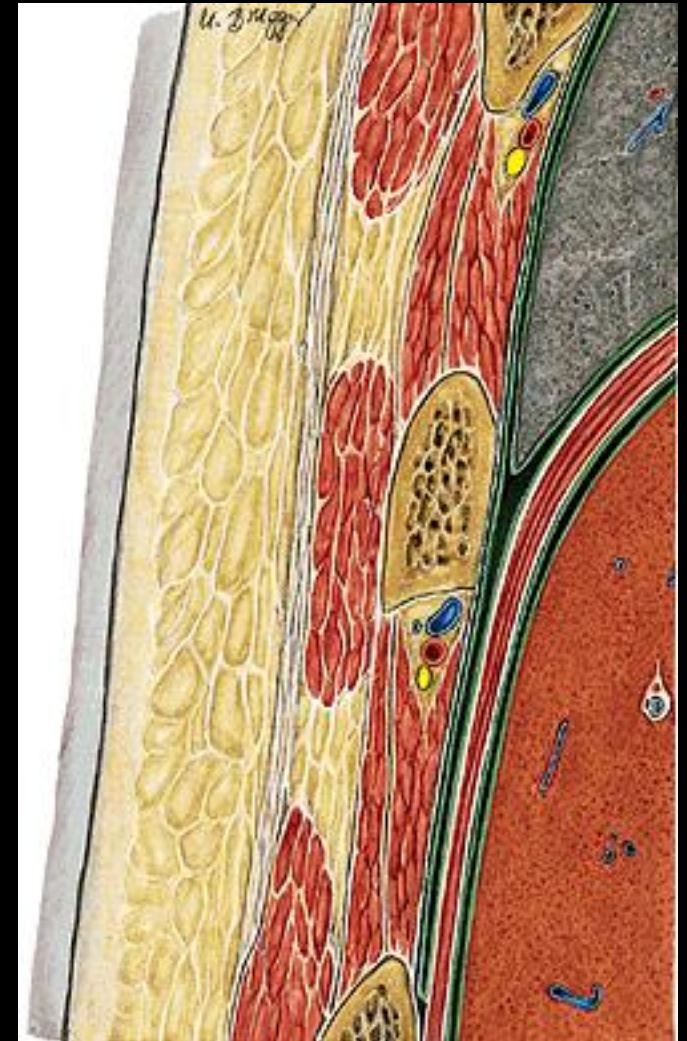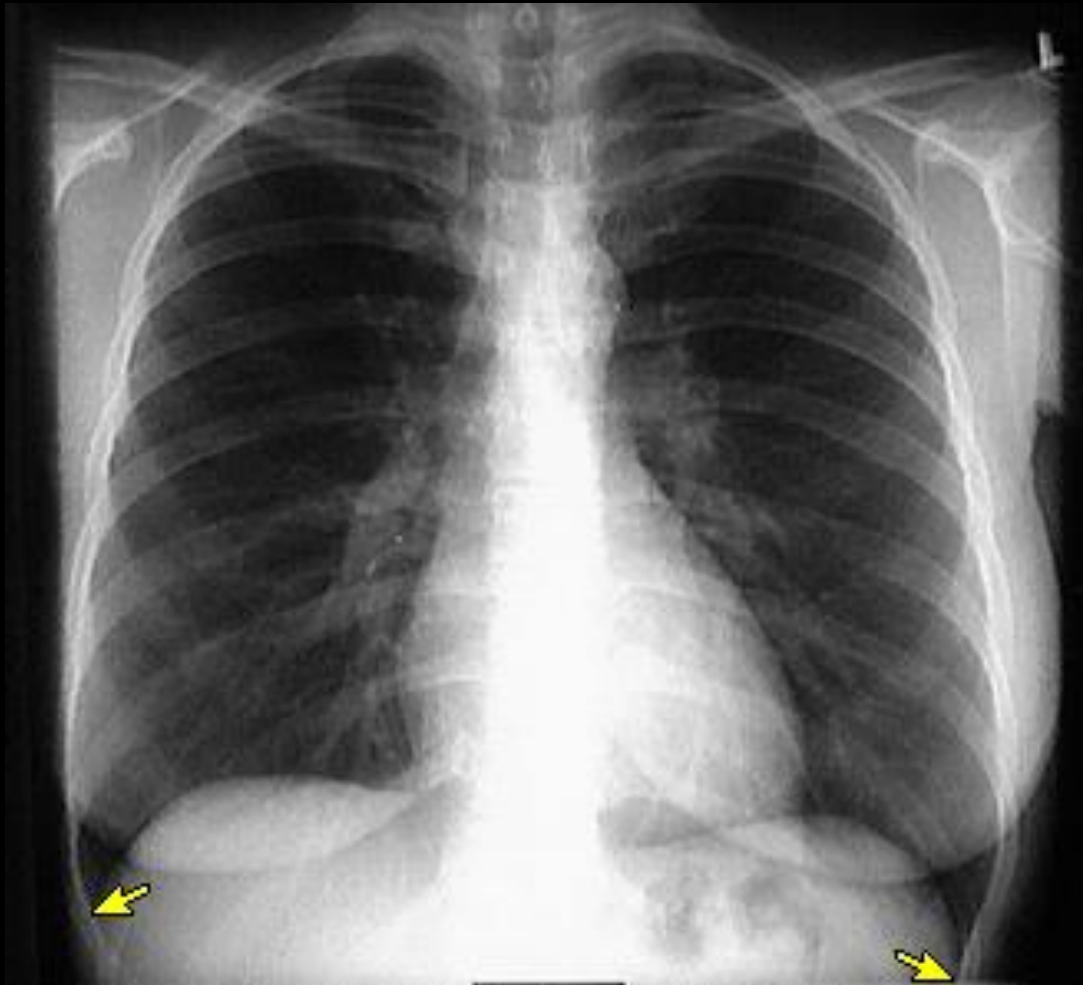
ΛΟΒΟΙ ΔΕΞΙΟΥ ΠΝΕΥΜΟΝΑ

Δεξιός κάτω λοβός

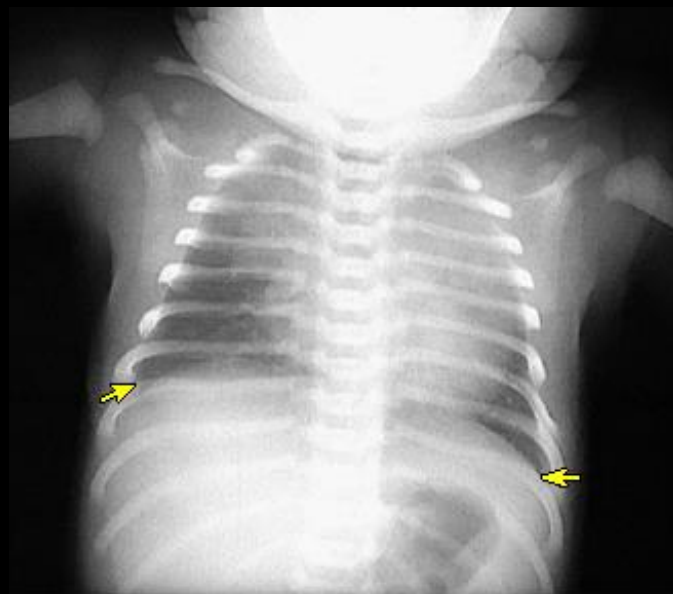
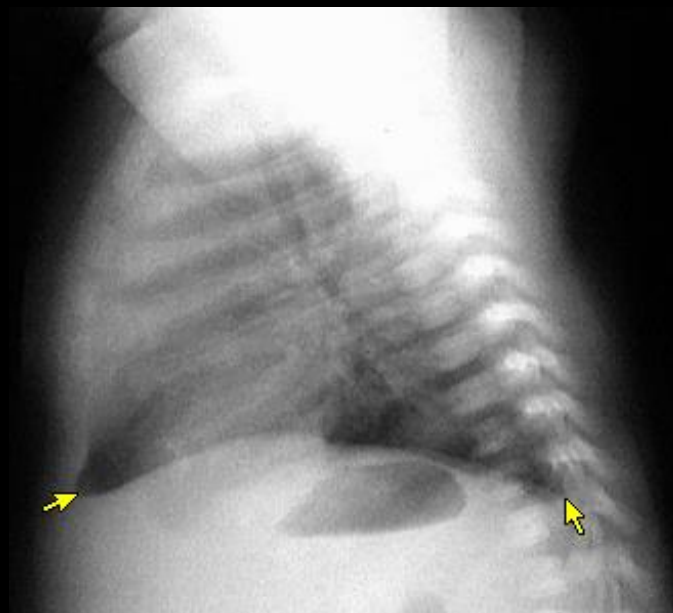
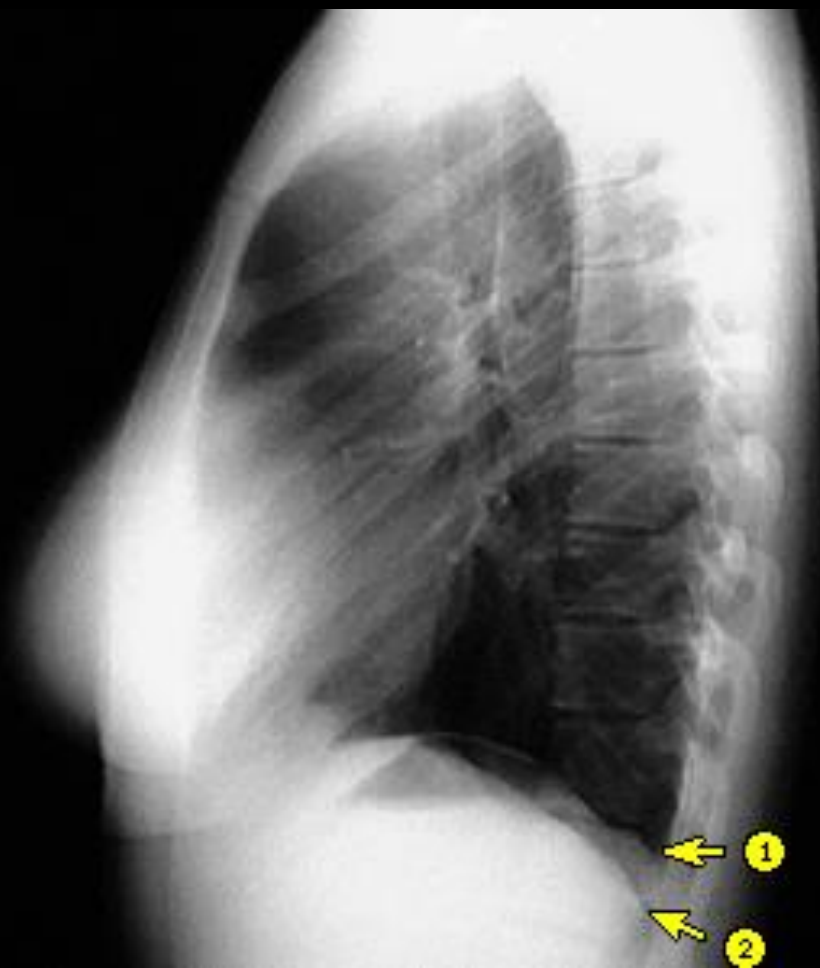

Αζυγοισοφαγικό κόλπωμα

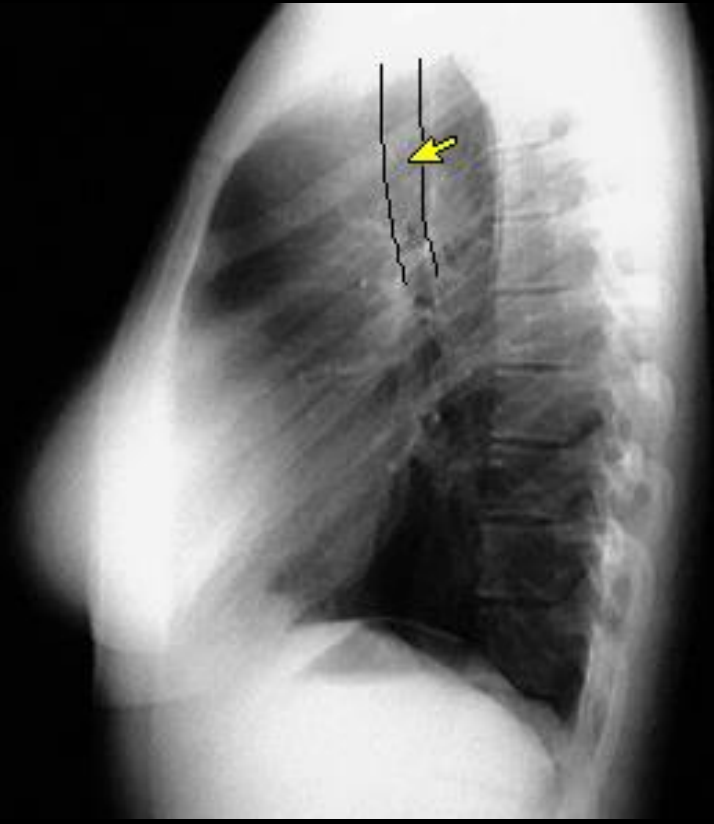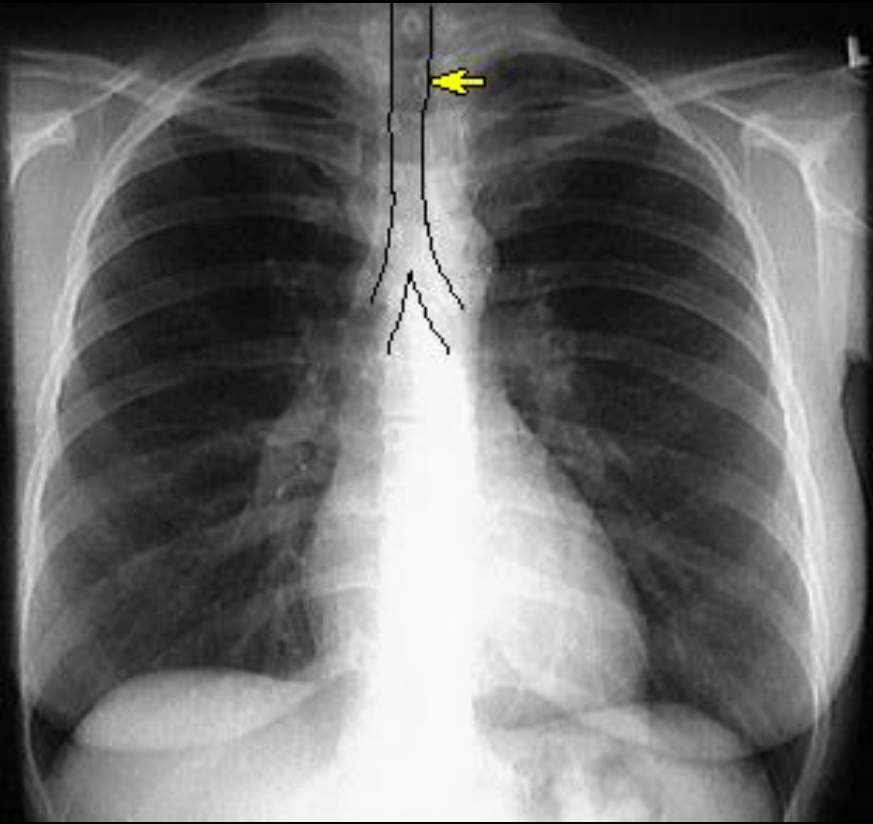
Πλευροδιαφραγματικές γωνίες

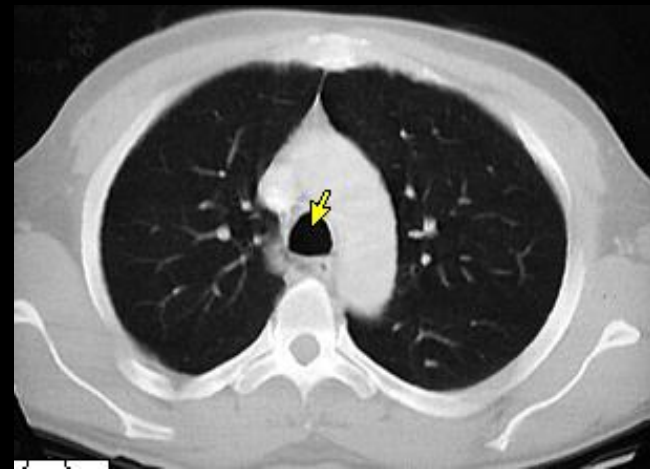
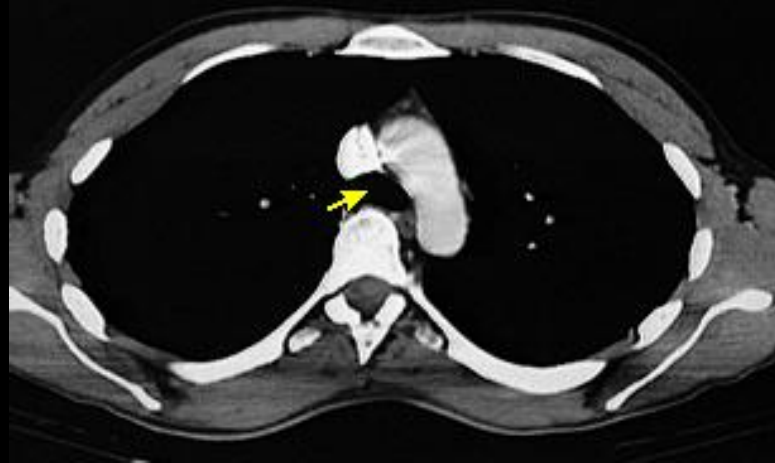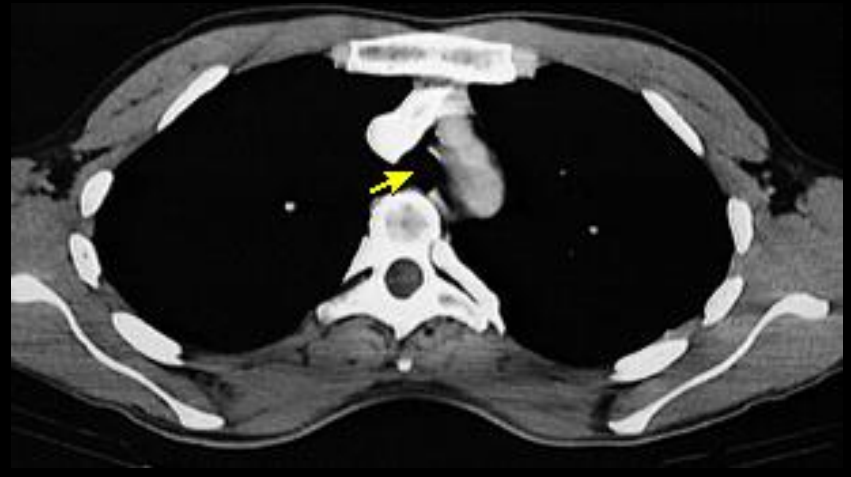

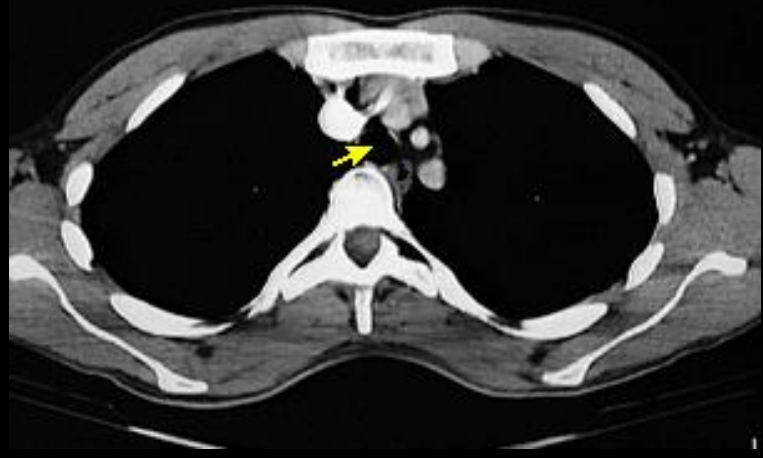
ΠΛΕΥΡΟΔΙΑΦΡΑΓΜΑΤΙΚΕΣ ΓΩΝΙΕΣ

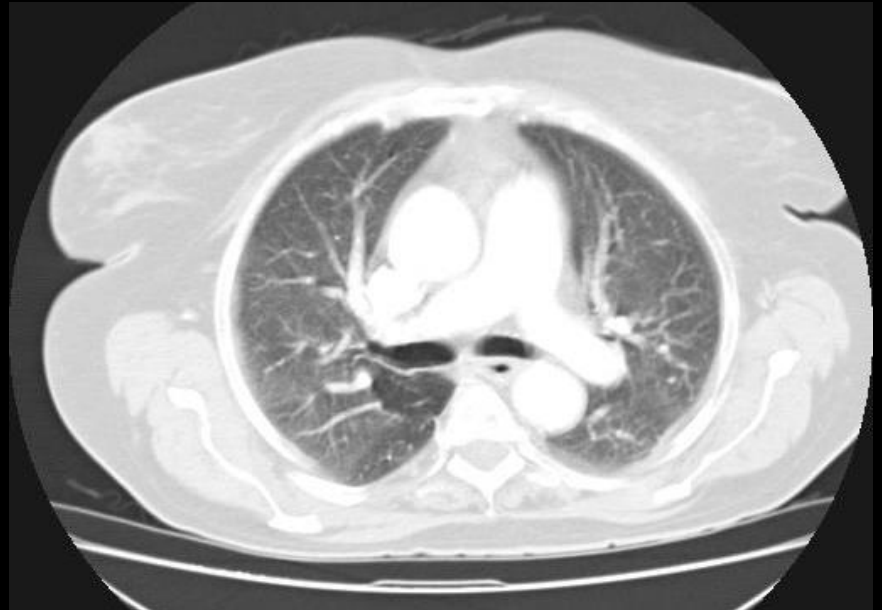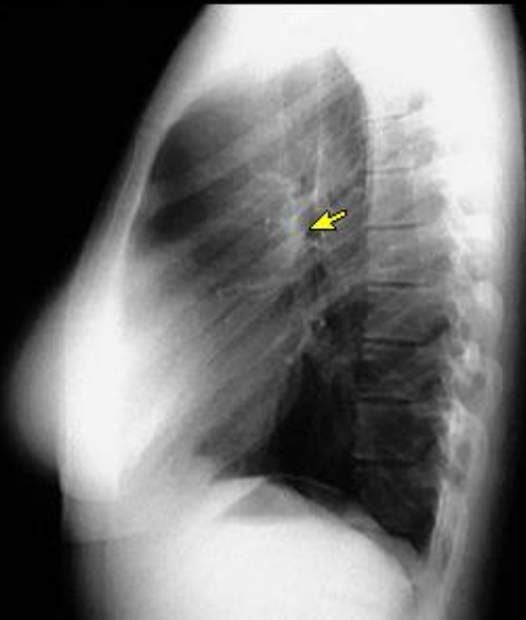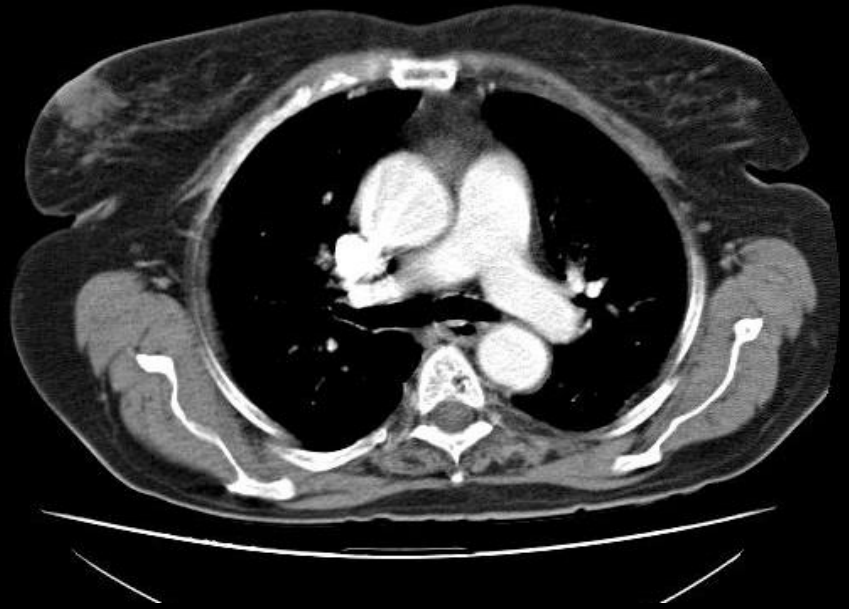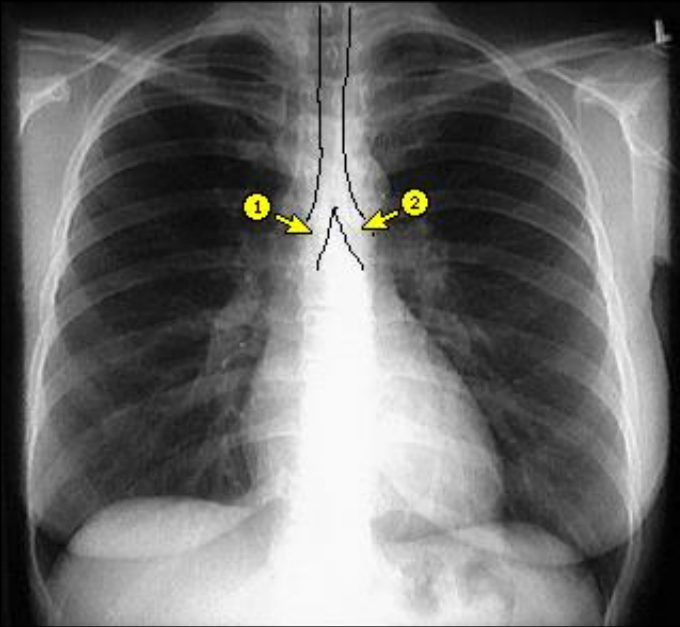


ΤΡΑΧΕΙΑ

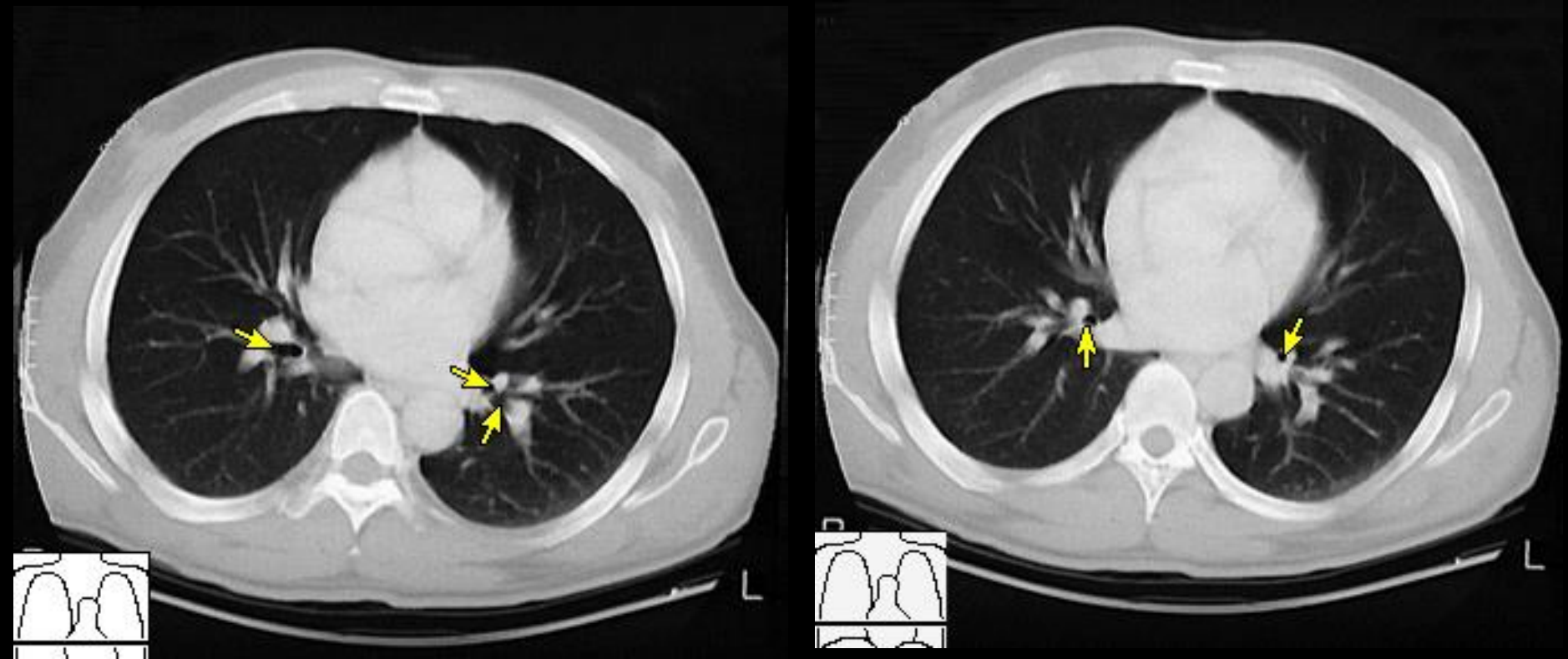




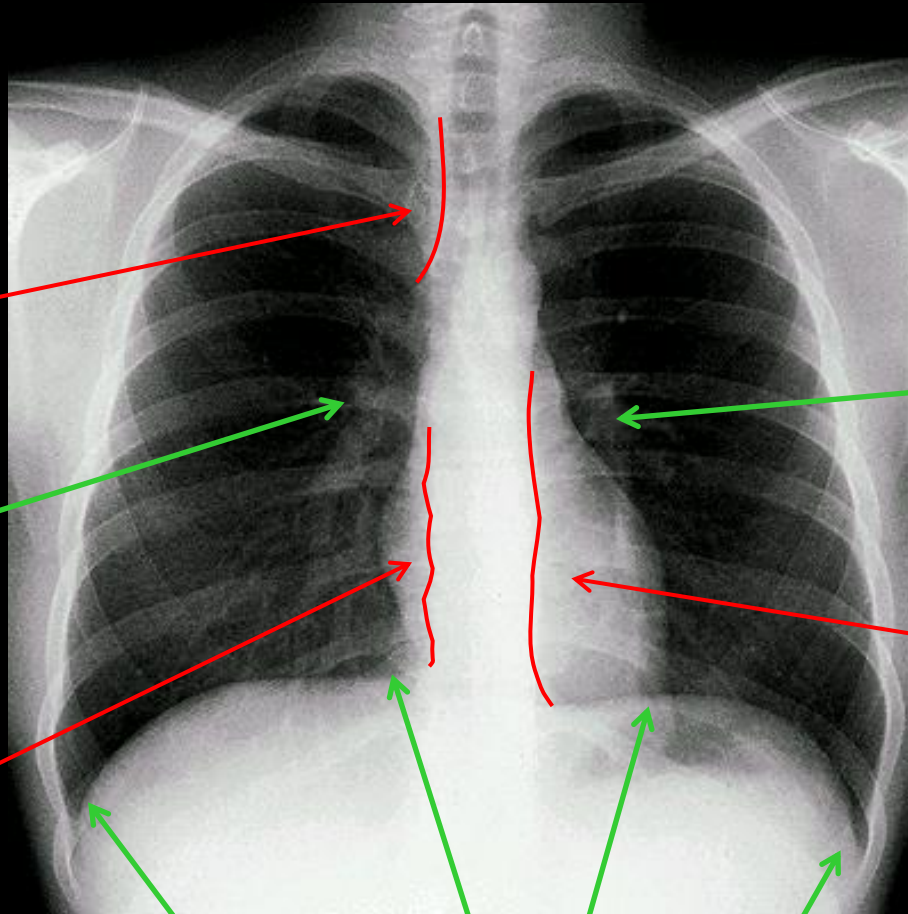
ΚΥΡΙΟΙ ΒΡΟΓΧΟΙ



ΒΡΟΓΧΟΙ



Μικρές στρογγύλες δομές πυκνοτήτων αέρα εκατέρωθεν του μεσοθωρακίου



Δεξιά
παρτραχειακή
γραμμή

Αριστερή
πνευμονική
αρτηρία και
κλάδοι της

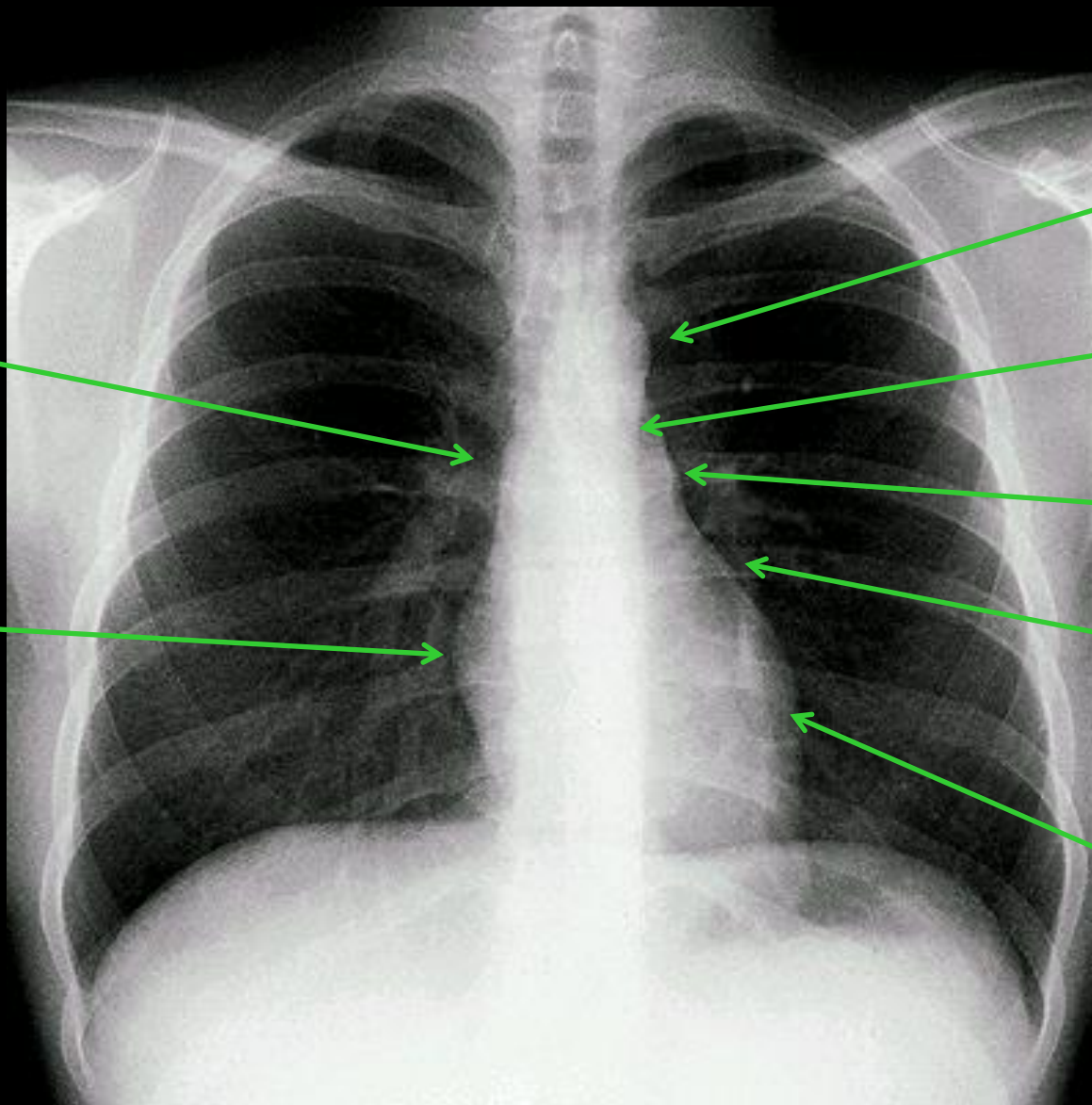
Δεξιά
πνευμονική
αρτηρία και
κλάδοι της

Αριστερή
παραορτική
γραμμή

Δεξιά
παρασπονδυλική
γραμμή

Καρδιοφρενικές
γωνίες

Πλευροδιαφραγματικές
γωνίες (πρόσθιες)



Άνω κοίλη
φλέβα

Δεξιός
κόλπος

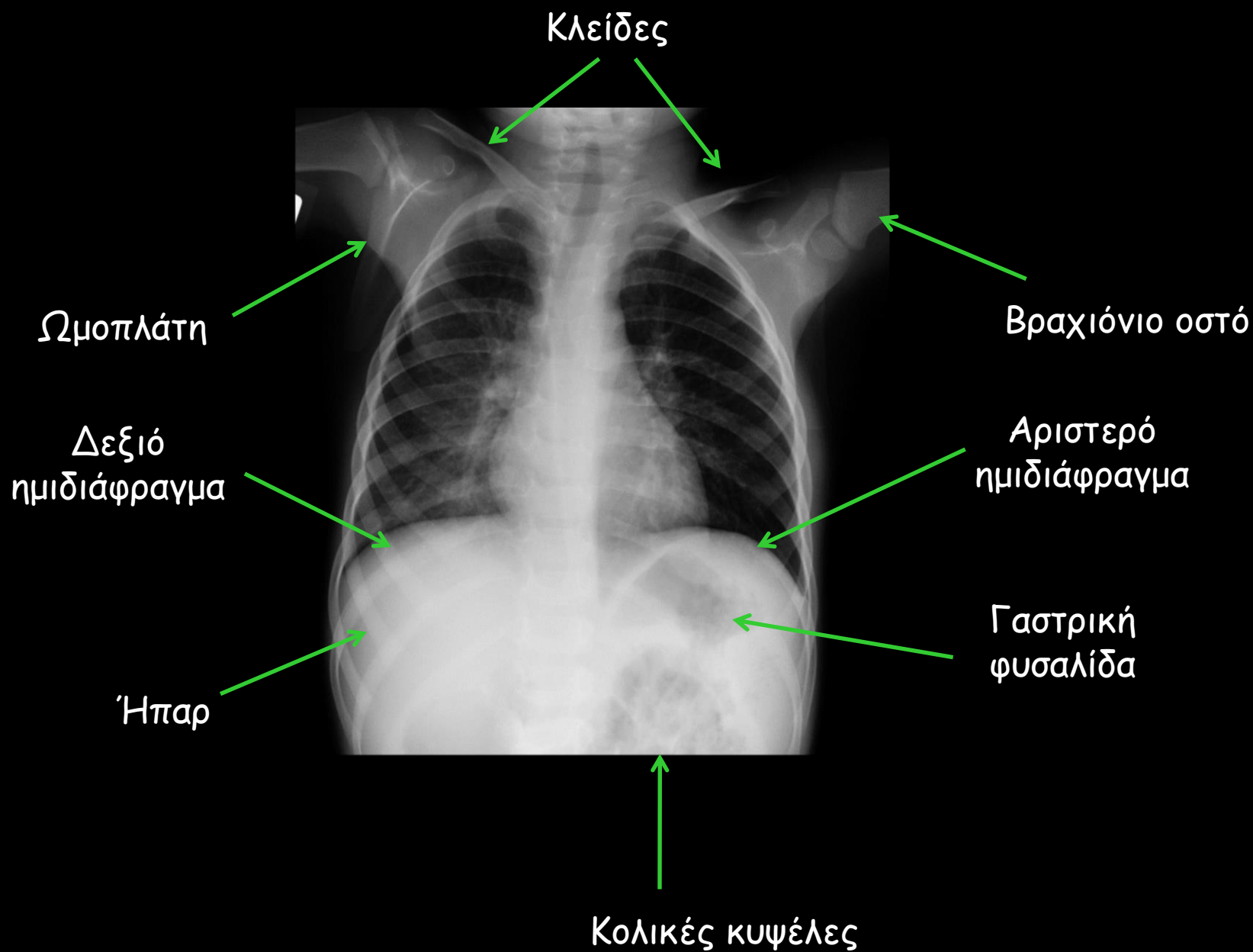
Αορτικό
κομβίο

Αορτοπνευμονικό
παράθυρο

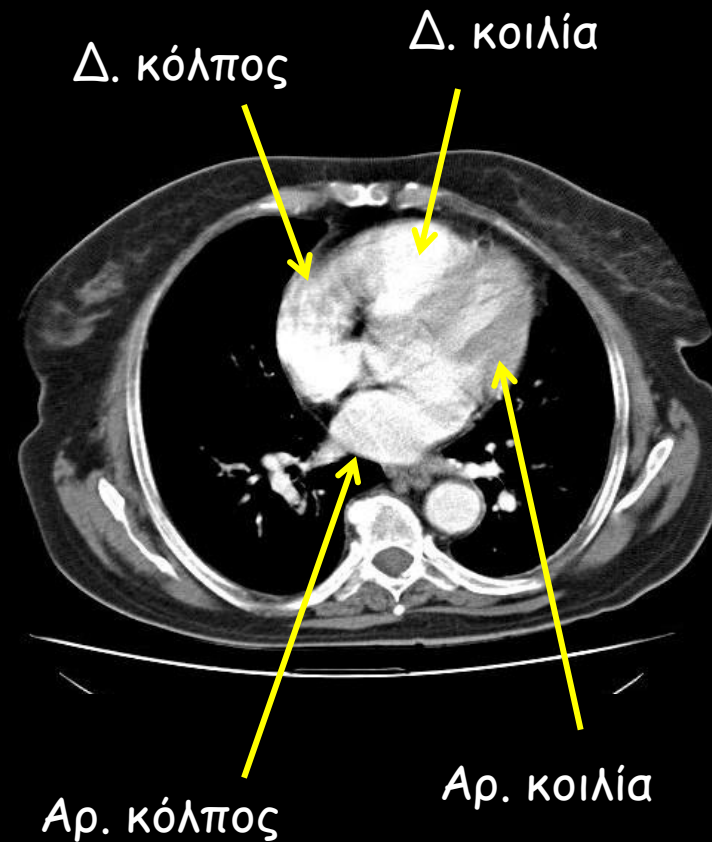
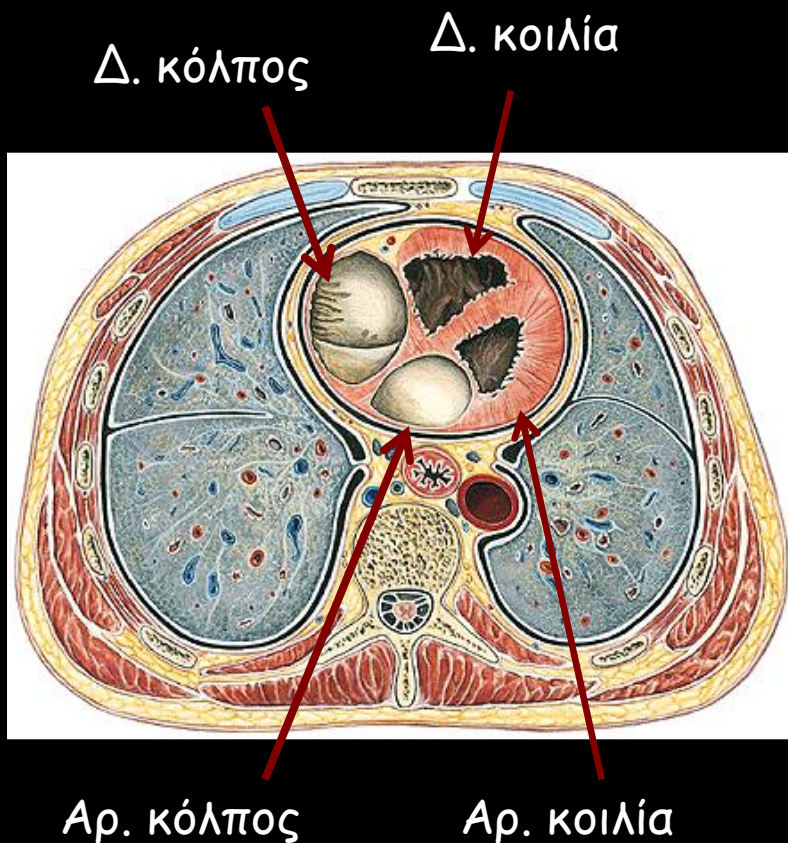
Κορμός
πνευμονικής

Ωτίο
αριστερού
κόλπου

Αριστερή
κοιλία

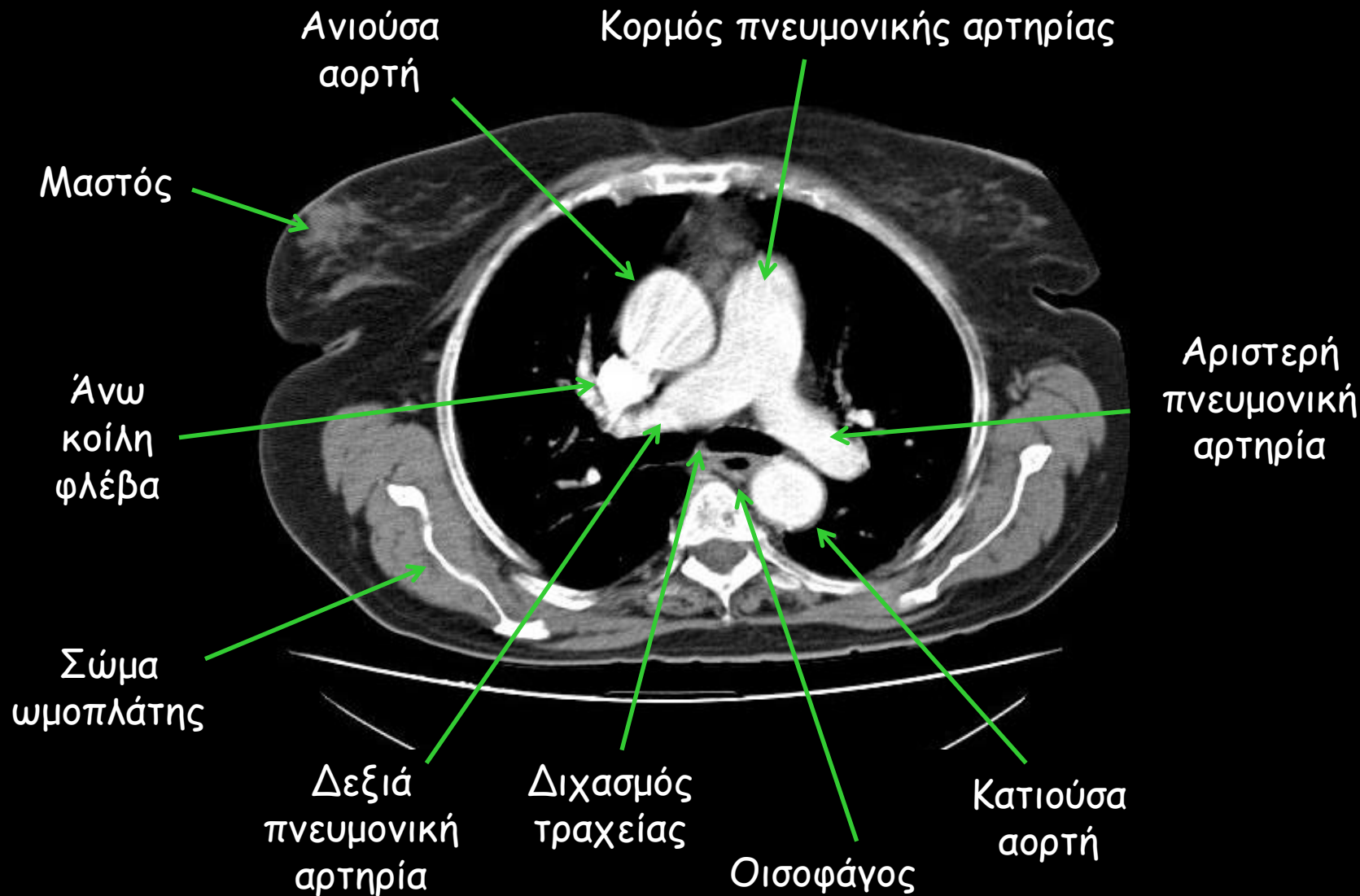


Αξονική Τομογραφία

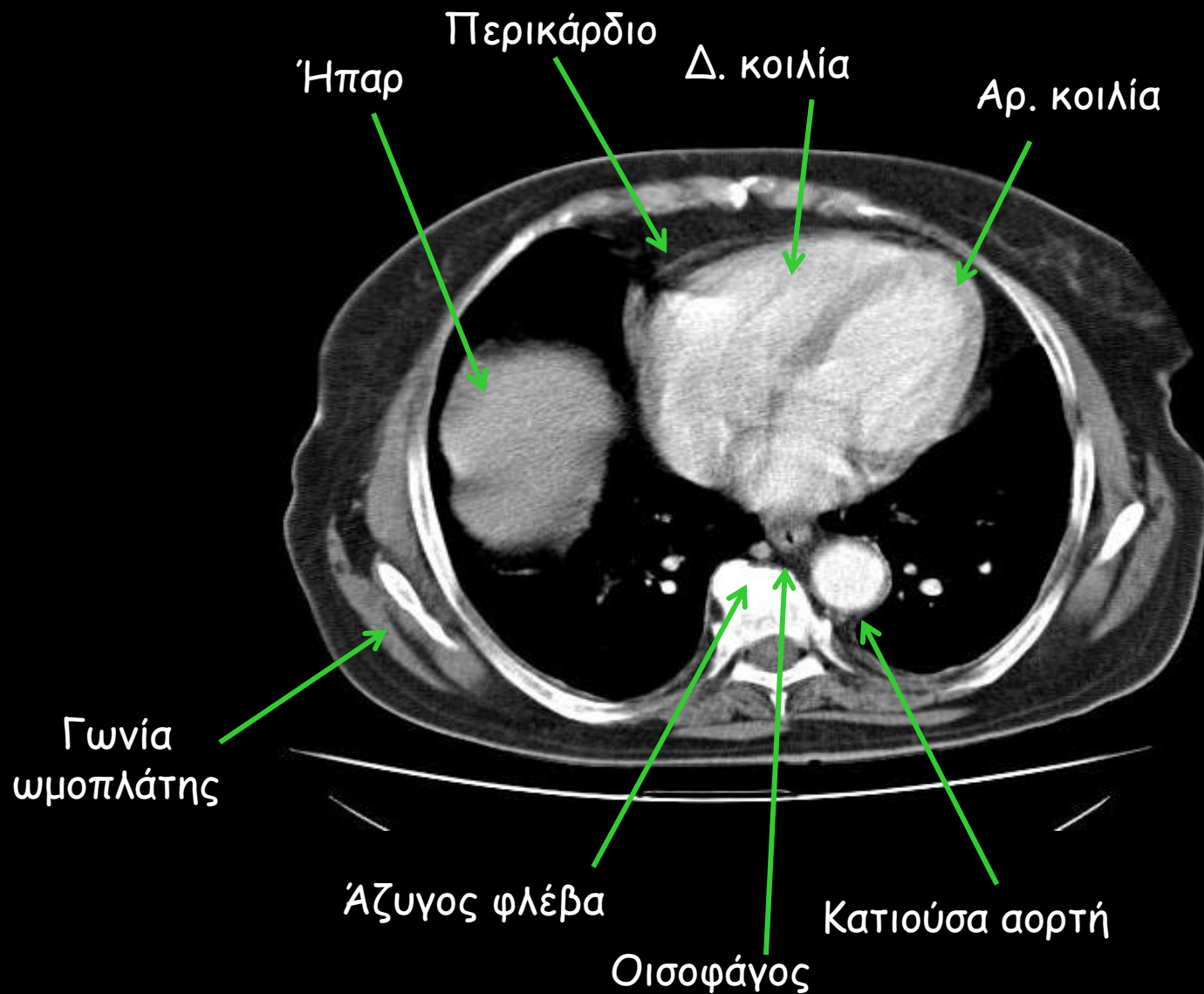


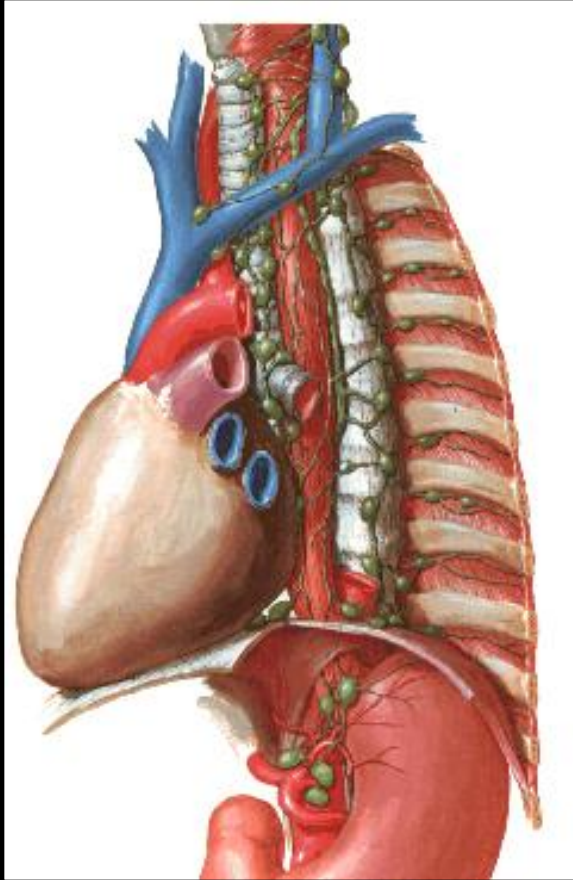
Η άνω κοίλη φλέβα καταλήγει στο δεξιό κόλπο
Η πνευμονική αρτηρία εκφύεται από τη δεξιά κοιλία
Οι 4 πνευμονικές φλέβες καταλήγουν στον αριστερό κόλπο
Η ανιούσα αορτή εκφύεται από την αριστερή κοιλία
Δεξιές κοιλότητες = πρόσθιες κοιλότητες
Αριστερές κοιλότητες = οπίσθιες κοιλότητες

Τομή CT στο επίπεδο του διχασμού
της πνευμονικής αρτηρίας



Τομή ΥΤ στο επίπεδο του
αριστερού ημιδιαφράγματος

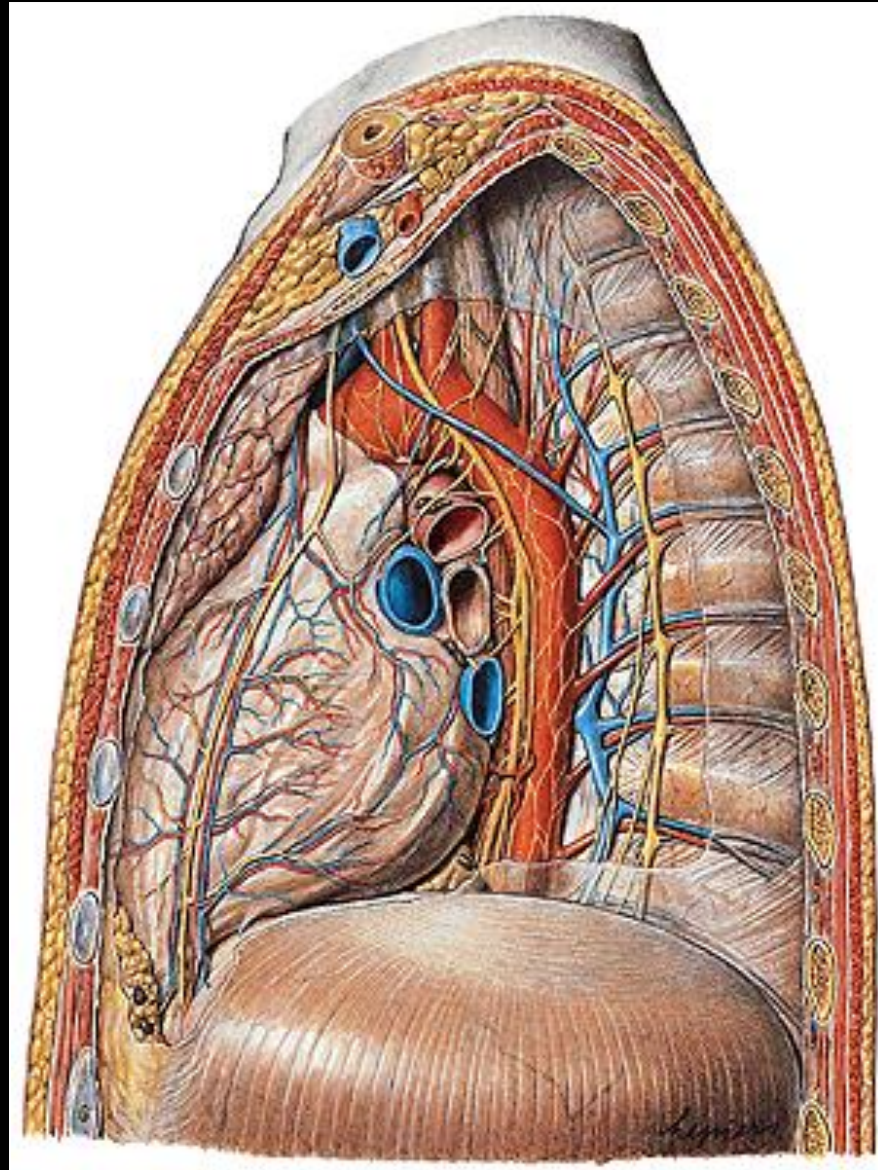


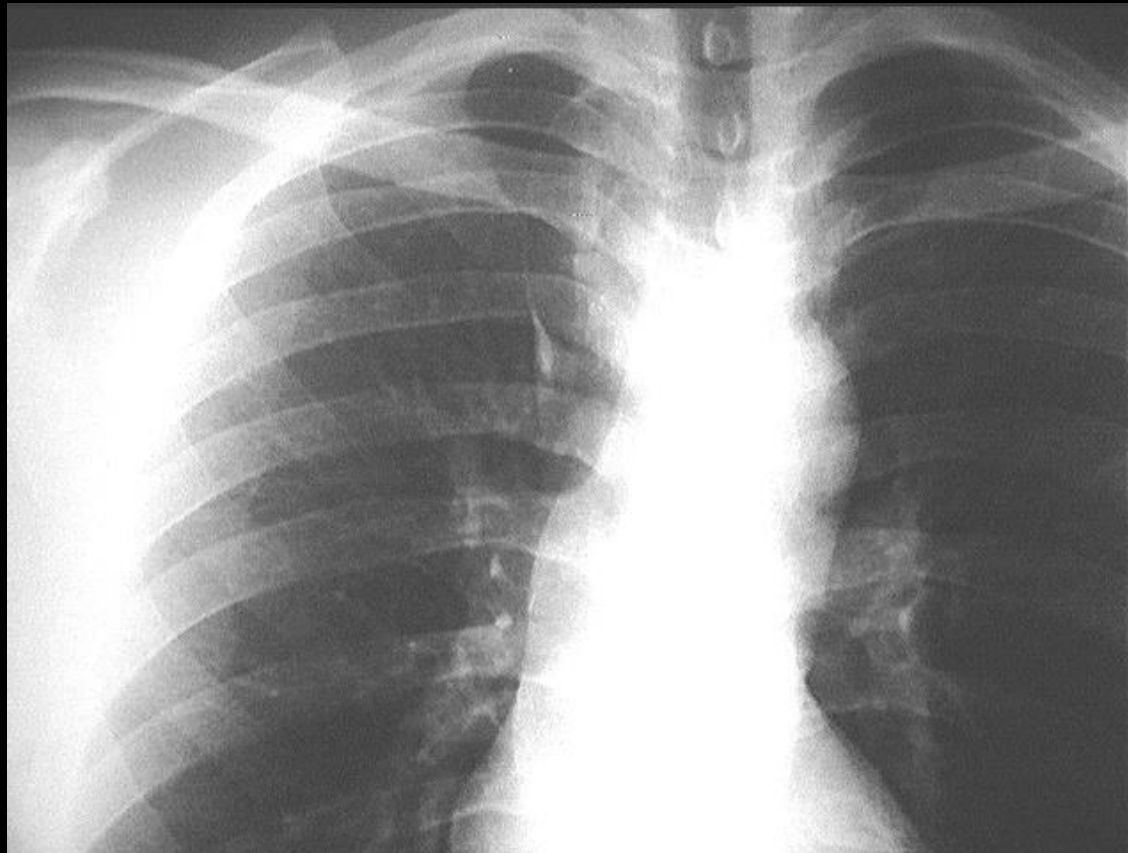


Άνω μεσοθωράκιο

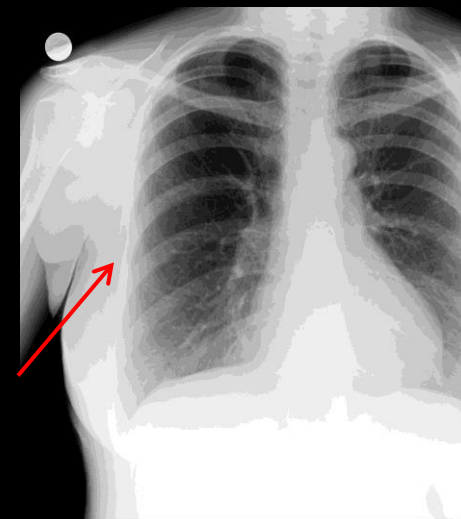
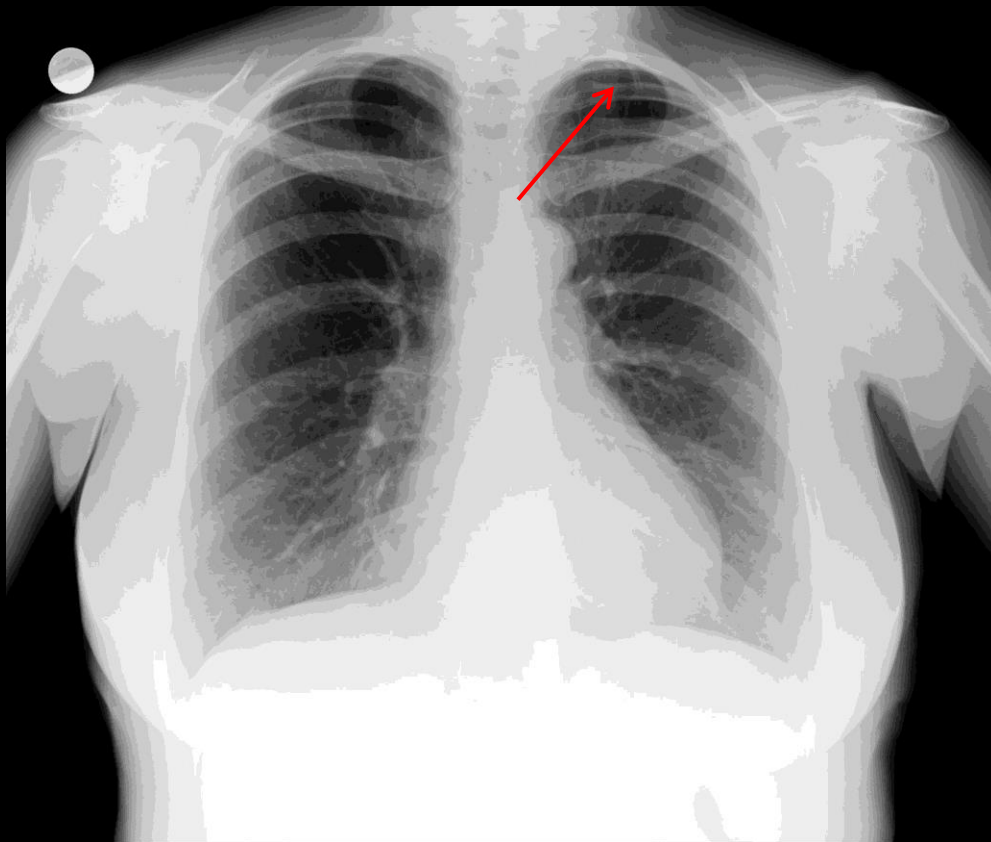
Πρόσθιο μεσοθωράκιο

Οπίσθιο μεσοθωράκιο





Ακτινοσκιερή γραμμή στο έσω τμήμα του δεξιού άνω λοβού που προσομοιάζει με ανάστροφο κόμμα - λοβός αζύγου (φυσιολογική ανατομική παραλλαγή)



Υπεράριθμη αυχενική πλευρά
(φυσιολογική ανατομική παραλλαγή)