

ΑΝΑΤΟΜΙΑ ΤΟΥ ΑΝΘΡΩΠΟΥ

Υπεύθυνος μαθήματος

ΤΣΙΟΚΑΝΟΣ ΑΘΑΝΑΣΙΟΣ

Καθηγητής Βιοκινητικής

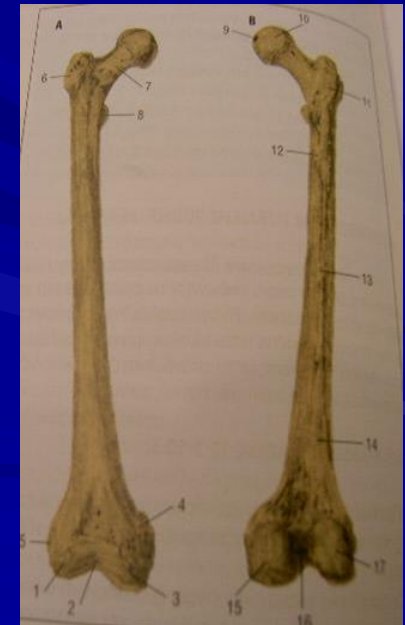
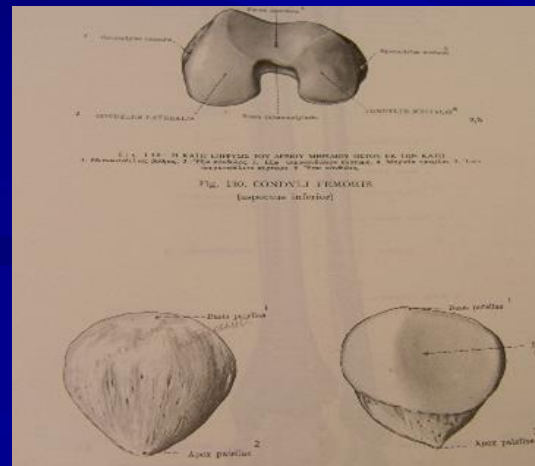
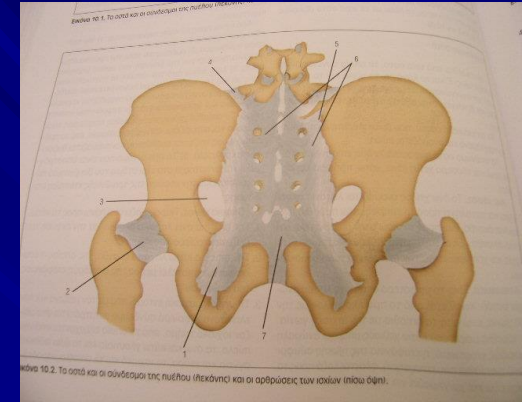
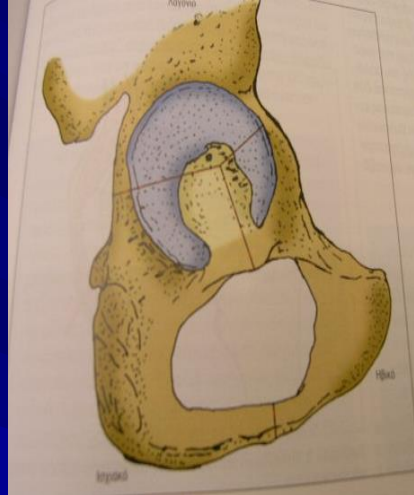
Διδάσκοντες

ΓΟΥΛΑΣ ΒΑΙΟΣ

ΣΥΡΜΟΣ ΝΙΚΟΛΑΟΣ

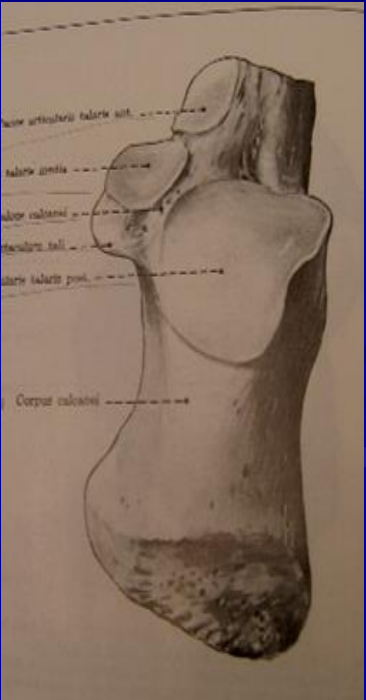
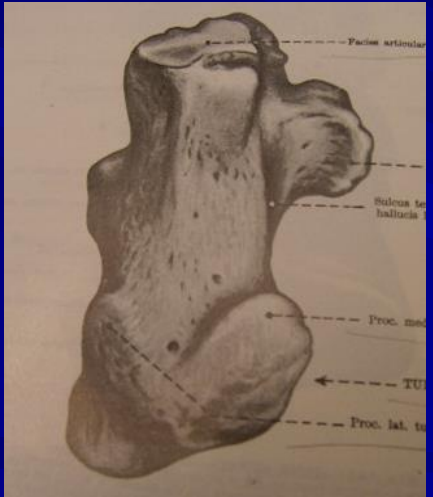
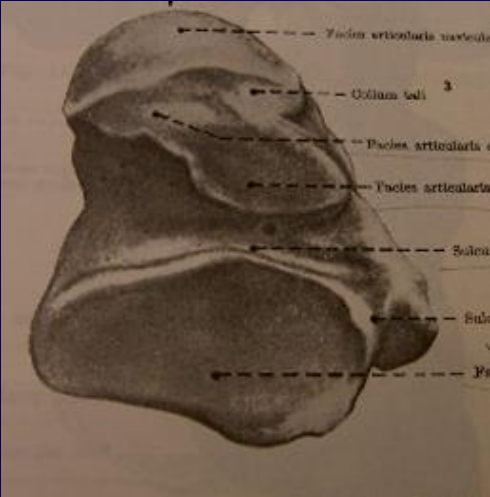
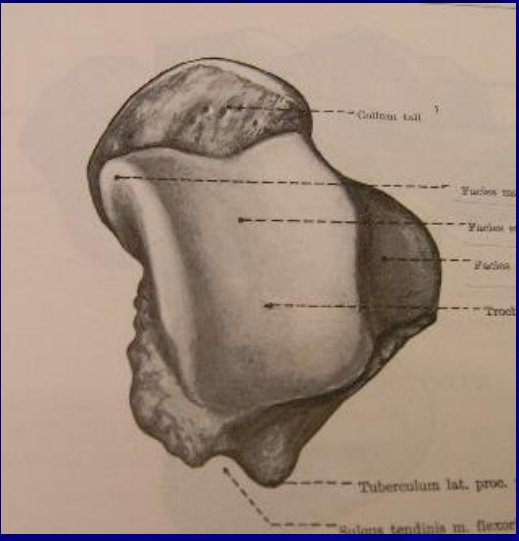
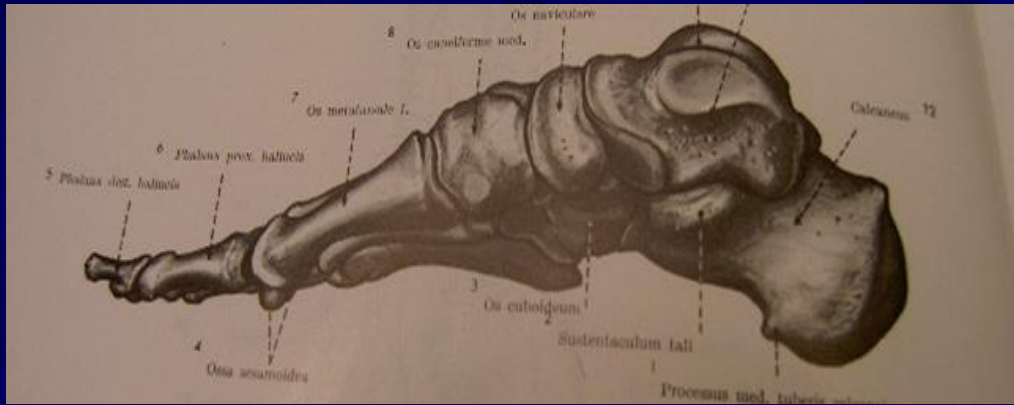
Κάτω άκρο

- ✓ Ανώνυμο οστό (λαγόνιο, ηβικό, ισχιακό)
- ✓ Μηριαίο οστό
- ✓ Επιγονατίδα
- ✓ Κνήμη
- ✓ Περόνη
- ✓ Αστράγαλος
- ✓ Πτέρνα
- ✓ Σκαφοειδές
- ✓ Σφηνοειδή οστά
- ✓ Κυβοειδές
- ✓ Μετατάρσια
- ✓ Φάλαγγες



Μηριαίο οστό

1. άνω μετάφυση
2. κεφαλή
3. βοθρίο κεφαλής
4. αυχέννας
5. μείζων τροχαντήρας
6. ελάσσων τροχαντήρας
7. διάφυση
8. έσω υπερκονδύλιο κύρτωμα – φύμα προσαγωγού μυός
9. έξω υπερκονδύλιο κύρτωμα
10. Οπίσθια μεσοτροχαντήρια γραμμή
11. κτενιαία γραμμή
12. τραχεία γραμμή
13. ιγνυακή επιφάνεια
14. κάτω μετάφυση
15. έσω κόνδυλος
16. μεσοκονδύλια εντομή
17. έξω κόνδυλος
18. μηριαία τροχιλία



Σύνδεσμοι λεκάνης

- Ηβική σύμφυση
- Πρόσθιος ιερολαγόνιος σύνδεσμος
- Οπίσθιος ιερολαγόνιος σύνδεσμος
- Μεσόστεος ιερολαγόνιος σύνδεσμος
- Οσφυολαγόνιος σύνδεσμος
- Μείζων ισχιοιερός σύνδεσμος
- Ελάσσων ισχιοιερός σύνδεσμος

Άρθρωση ισχίου

- Κοτύλη
- Επιχείλιος χόνδρος κοτύλης
- Κεφαλή μηριαίου οστού
- Λαγονομηριαίος σύνδεσμος
- Ηβομηριακός σύνδεσμος
- Ισchioμηριακός σύνδεσμος

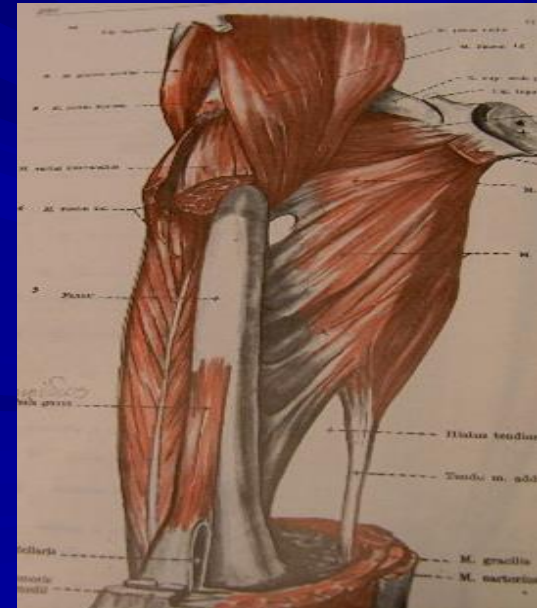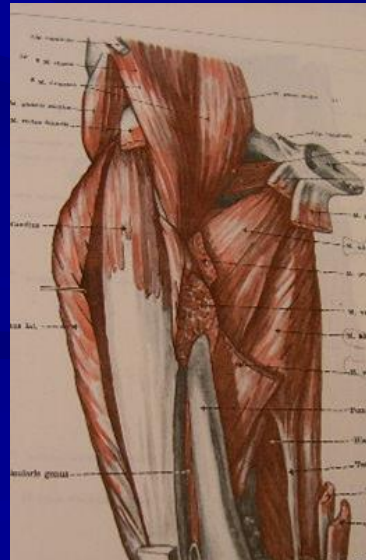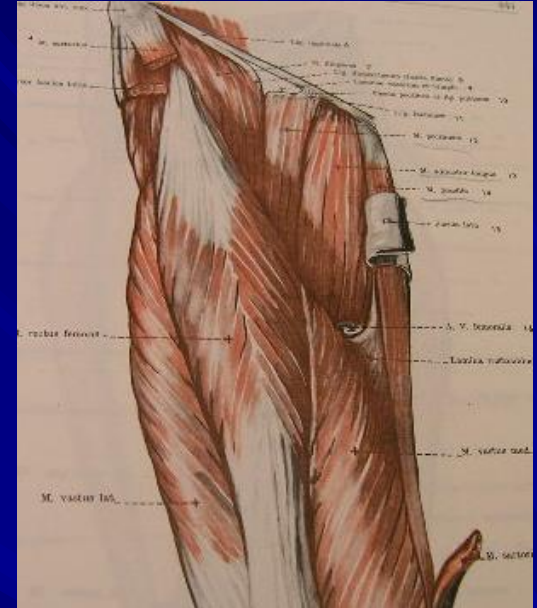
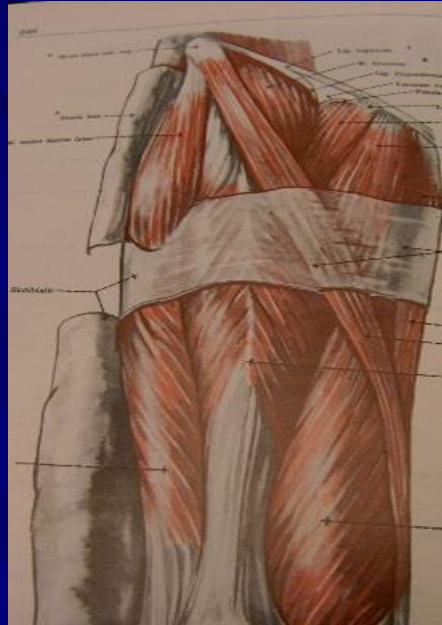Μύες που δρουν στην άρθρωση του ισχίου

Οπίσθια και έξω ομάδα

- ✓ Μεγάλος γλουτιαίος
- ✓ Τείνων την πλατεία περιτονία
- ✓ Μέσος γλουτιαίος
- ✓ Μικρός γλουτιαίος
- ✓ Απιοειδής
- ✓ Έσω θυροειδής
- ✓ Δίδυμοι
- ✓ Τετράγωνος μηριαίος

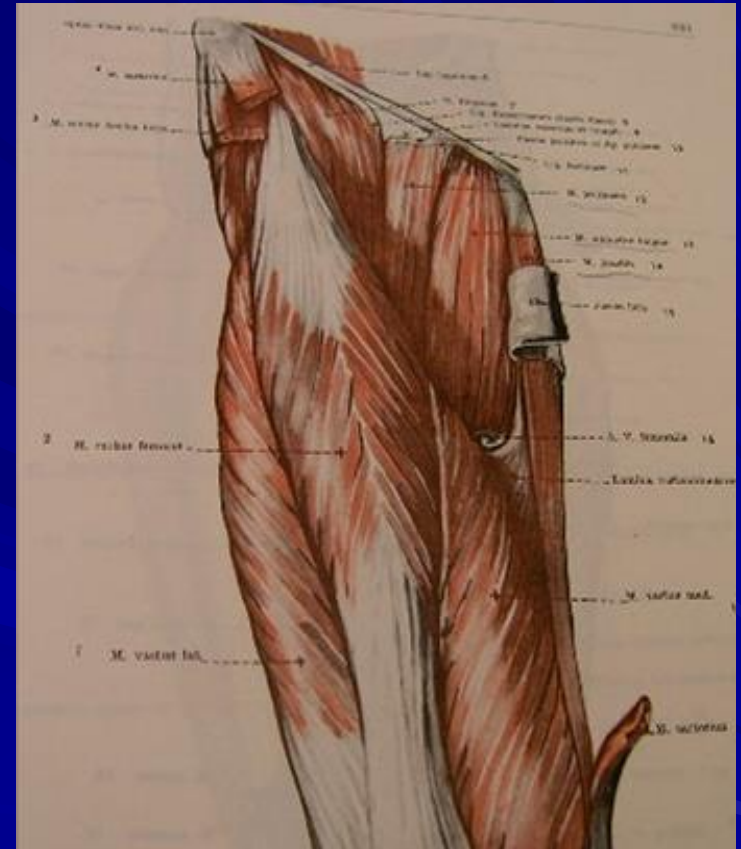
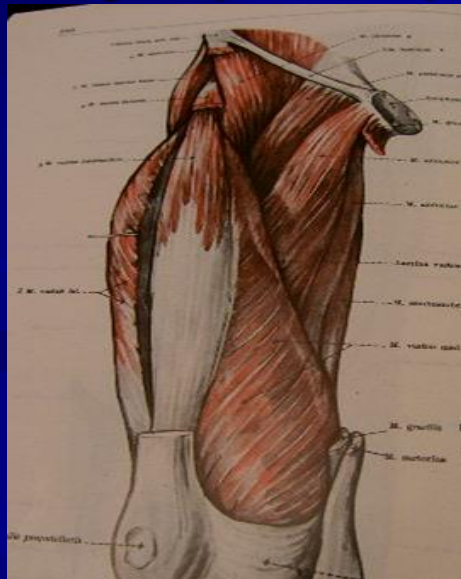
Πρόσθιοι καμπτήρες μύες ισχίου

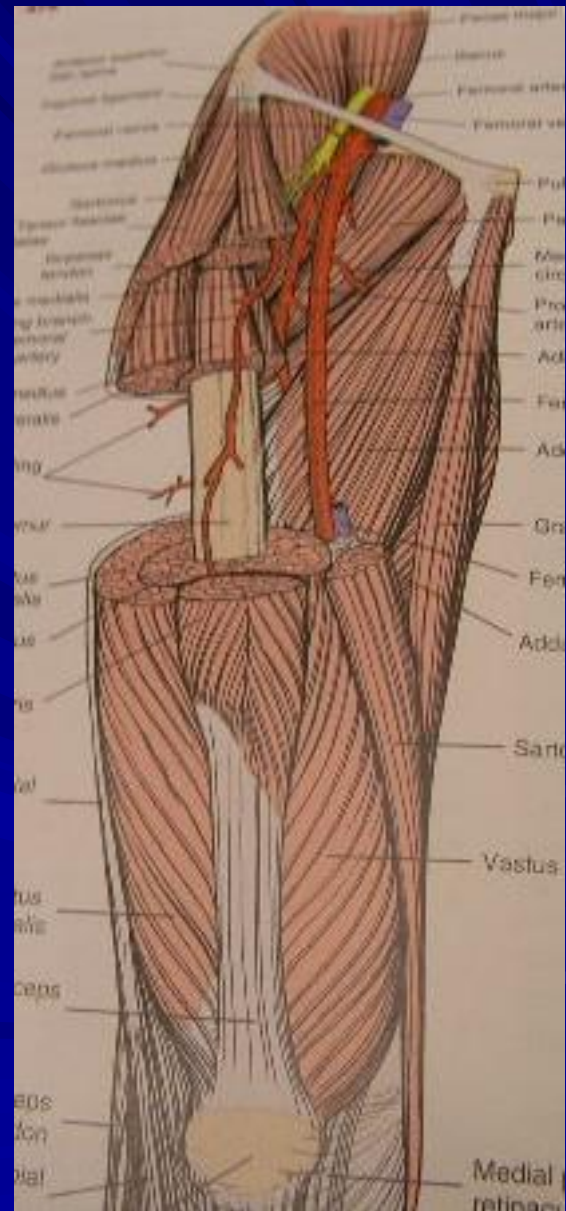
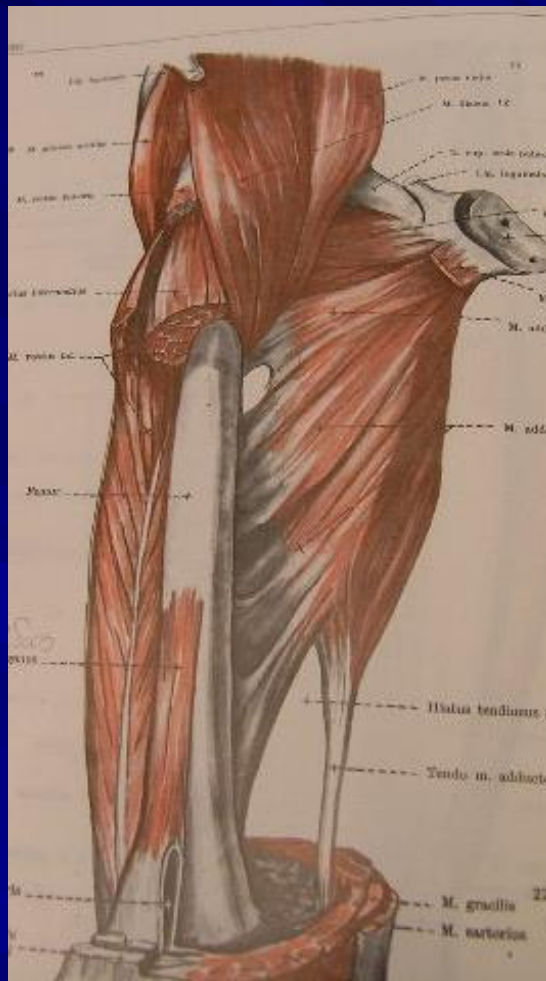
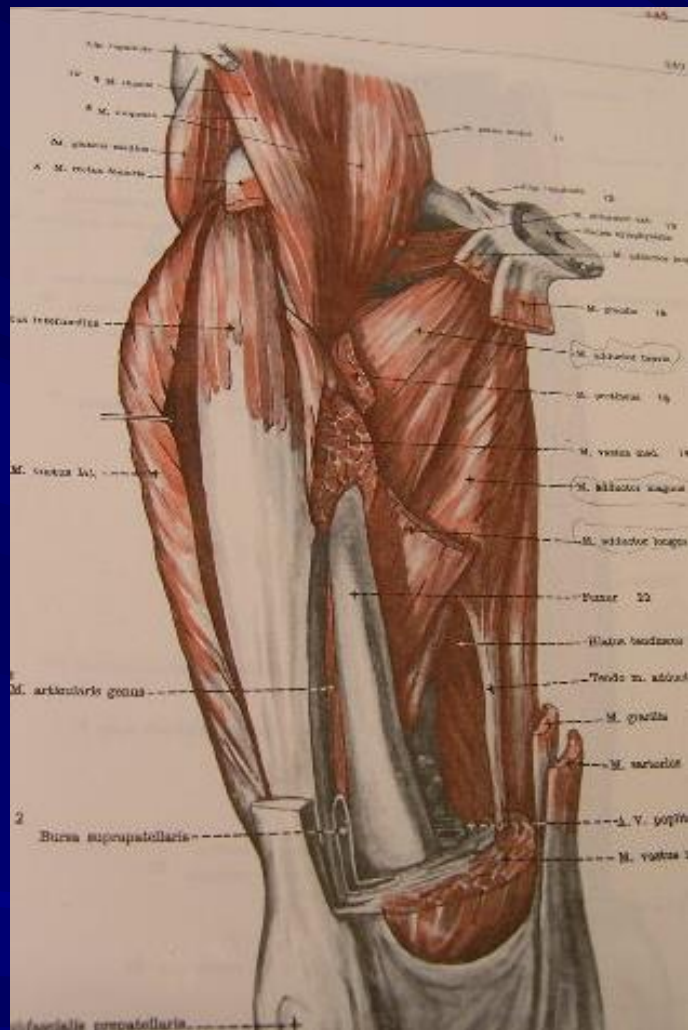
- Ελάσσων ψοίτης
- Μείζων ψοίτης
- Λαγόνιος
- Κτενίτης
- ραπτικός

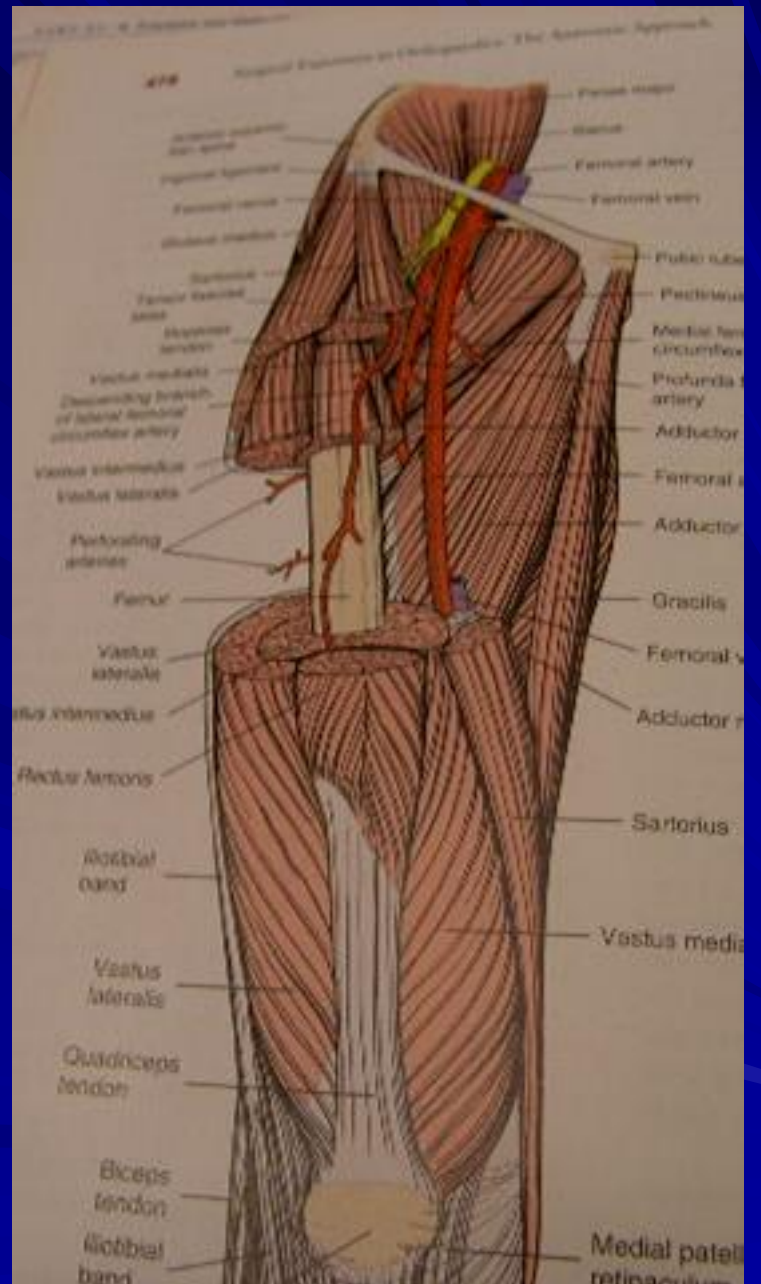
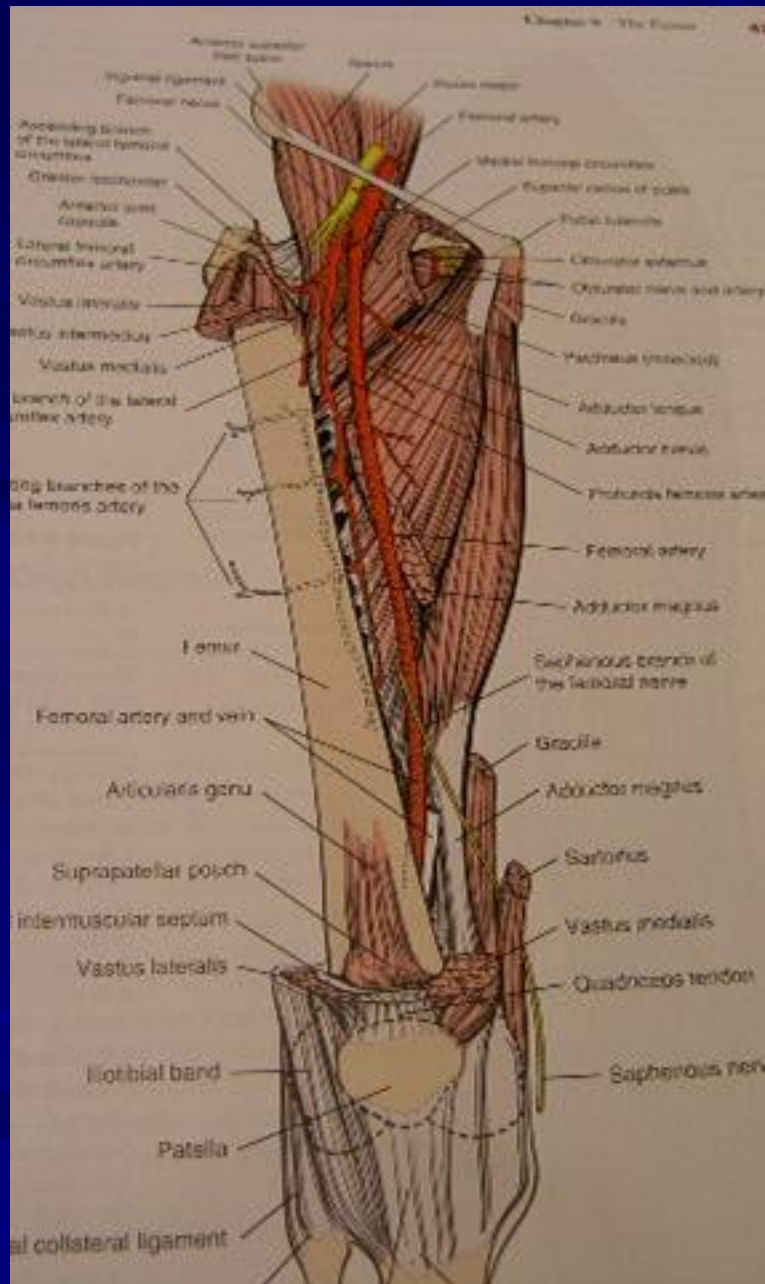


Προσαγωγοί μύες του ισχίου

- ✓ Μακρός προσαγωγός
- ✓ Βραχύς προσαγωγός
- ✓ Έξω θυροειδής
- ✓ Ισχνός προσαγωγός
- ✓ Μεγάλος προσαγωγός



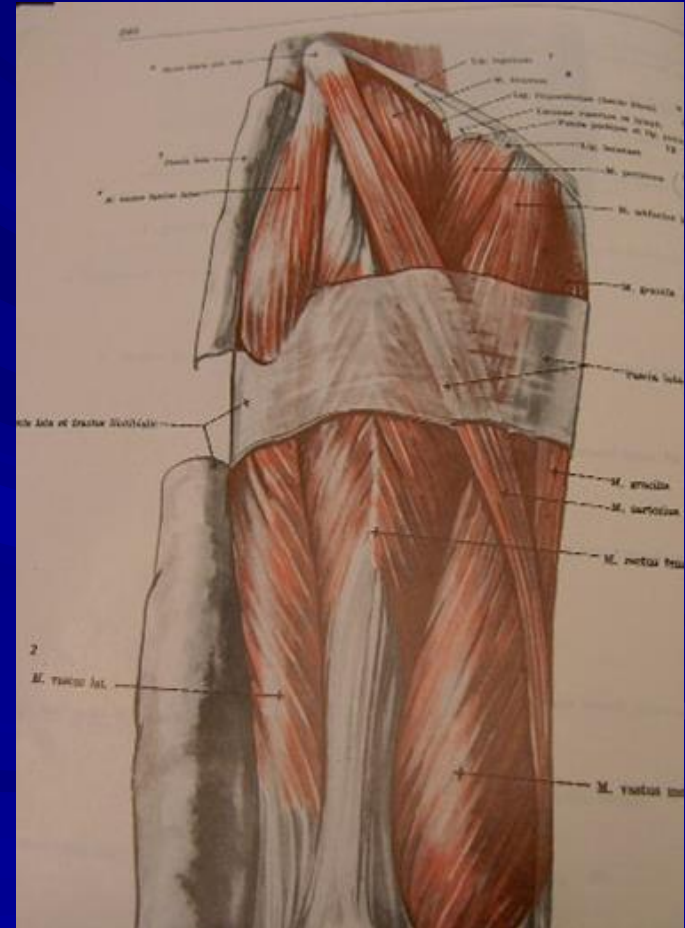




Μύες πρόσθιας επιφάνειας μηρού που δρουν στο γόνατο

Τετρακέφαλος μηριαίος

- ✓ ορθός μηριαίος
- ✓ Έσω πλατύς
- ✓ Έξω πλατύς
- ✓ Μέσος πλατύς



Μύες οπίσθιας επιφάνειας μηρού που δρουν στο γόνατο

- Δικέφαλος μηριαίος
- Ημιυμενώδης
- ημιτενοντώδης

