

ΑΝΑΤΟΜΙΑ ΤΟΥ ΑΝΘΡΩΠΟΥ

Υπεύθυνος μαθήματος

ΤΣΙΟΚΑΝΟΣ ΑΘΑΝΑΣΙΟΣ

Καθηγητής Βιοκινητικής

Διδάσκοντες

ΓΟΥΛΑΣ ΒΑΙΟΣ

ΣΥΡΜΟΣ ΝΙΚΟΛΑΟΣ

Οστά άνω άκρου

- ✓ Βραχιόνιο
- ✓ Κερκίδα
- ✓ Ωλένη
- ✓ Οστά καρπού
- ✓ Μετακάρπια
- ✓ Φάλαγγες δακτύλων

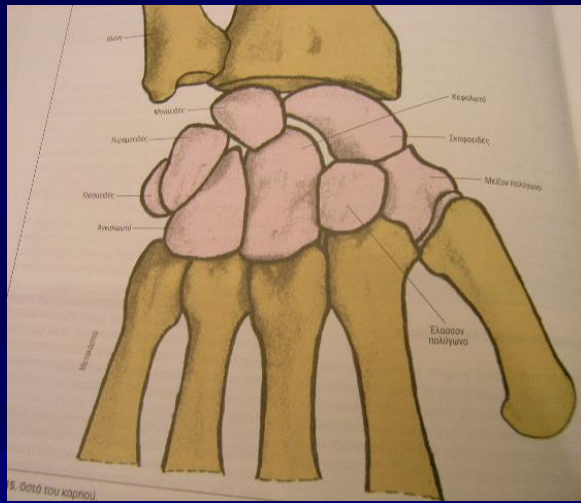
Οστά καρπού

1^{ος} στίχος

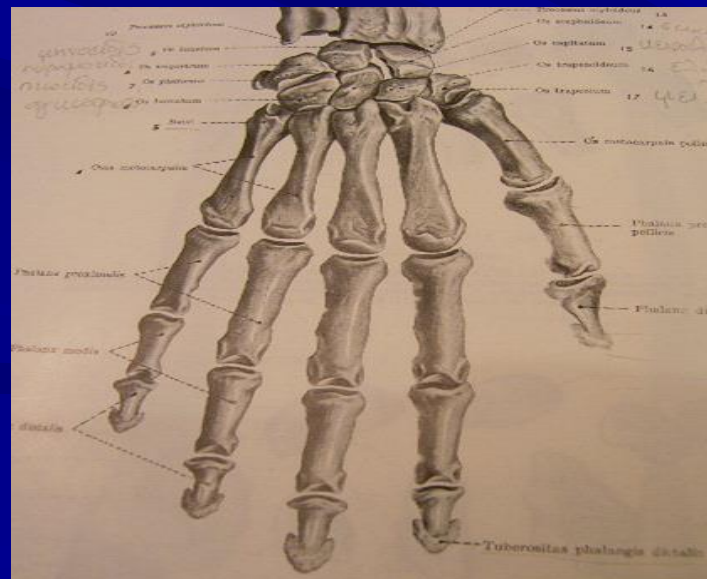
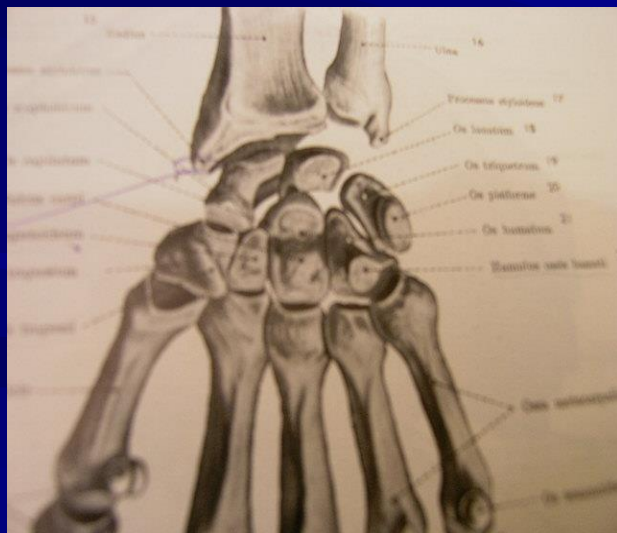
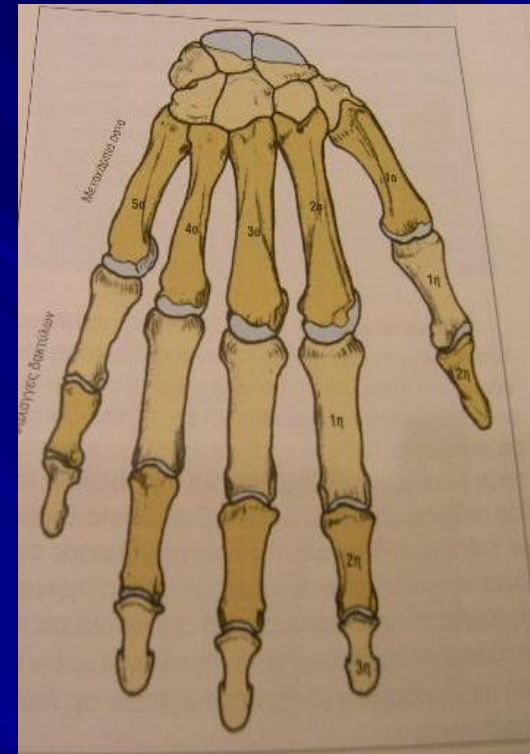
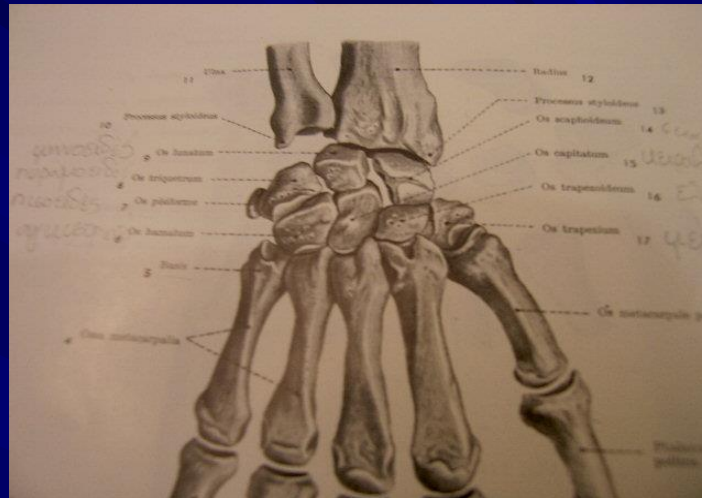
- σκαφοειδές
- μηνοειδές
- πυραμοειδές
- πισσοειδές

2^{ος} στίχος

- μείζον πολύγωνο
- έλασσον πολύγωνο
- κεφαλωτό
- αγκιστρωτό



15. Οστά του καρπού



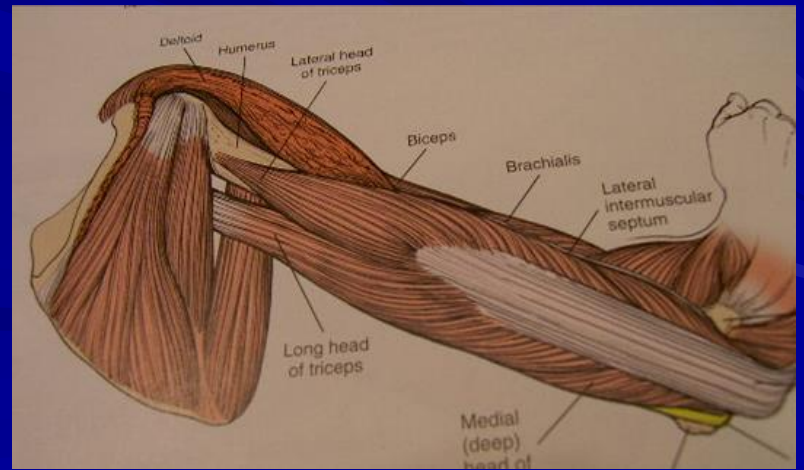
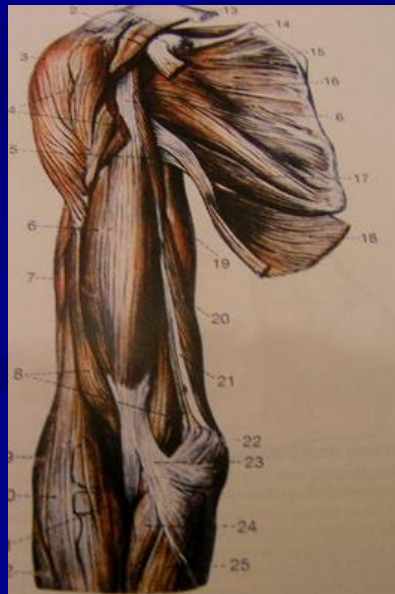
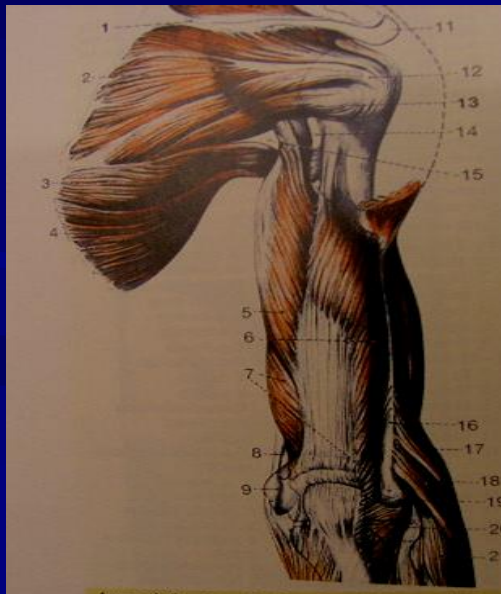
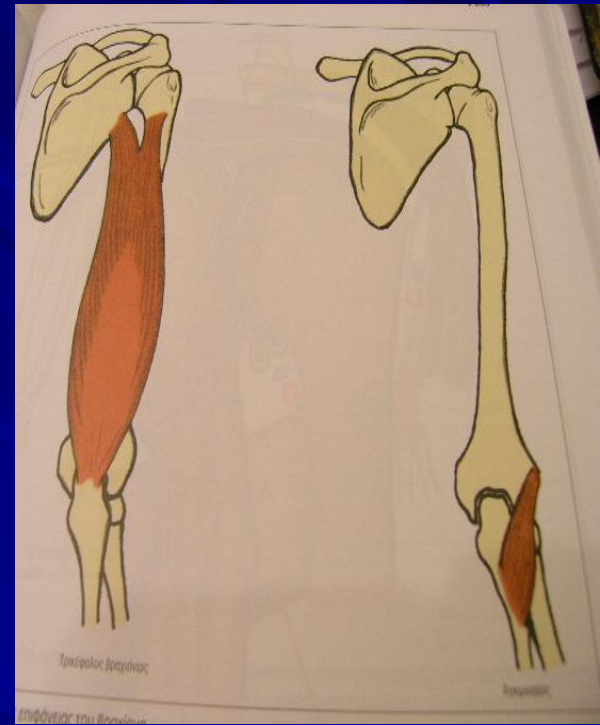
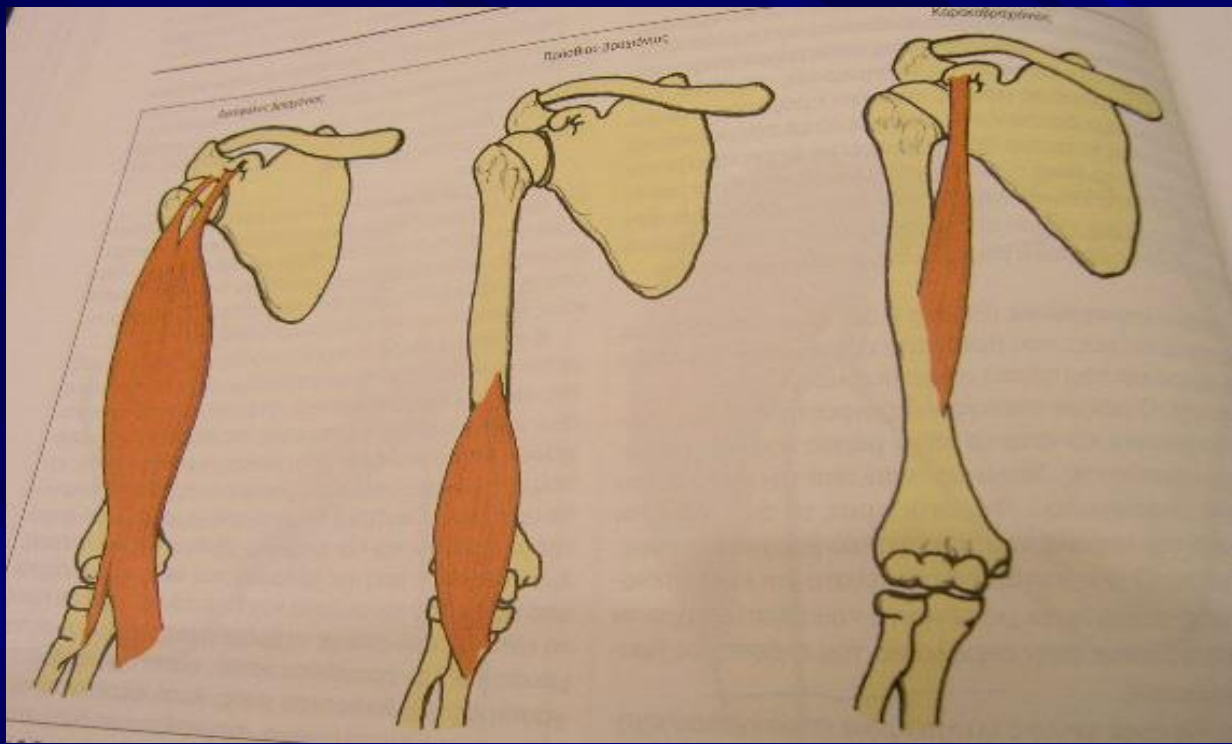
Μύες βραχιόνιας περιοχής

Πρόσθια ομάδα

- Κορακοβραχιόνιος
- Δικέφαλος βραχιόνιος
- Πρόσθιος βραχιόνιος

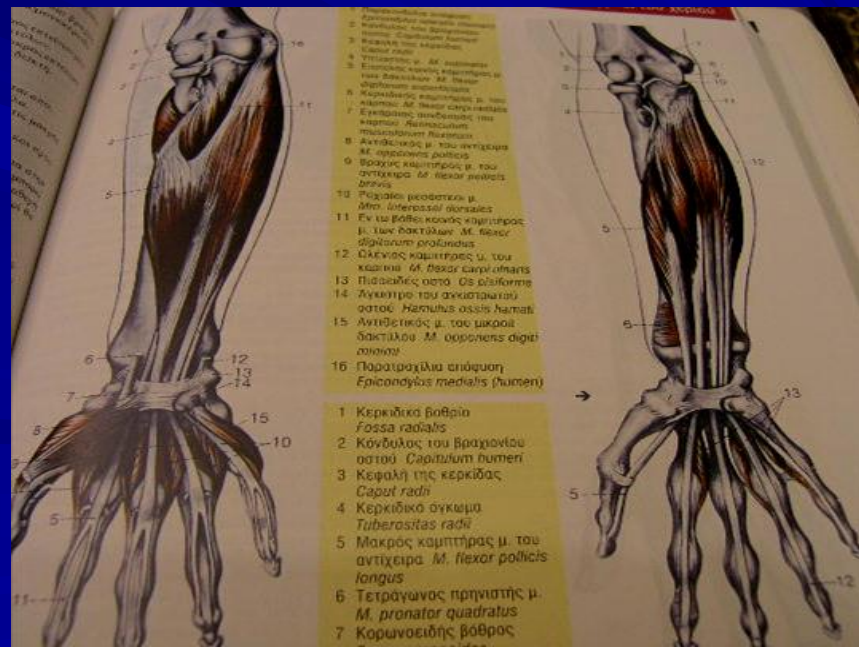
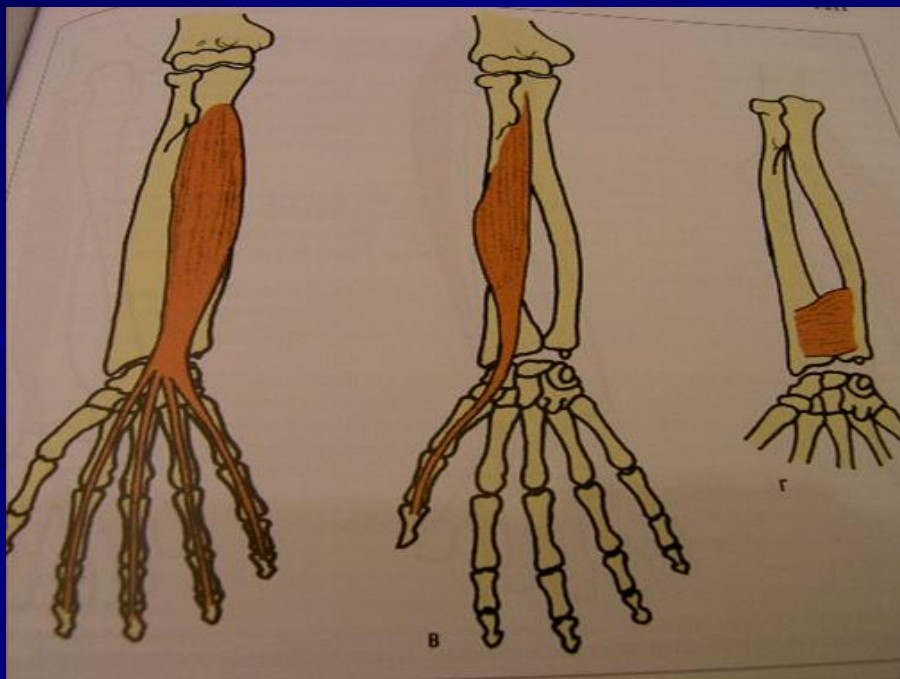
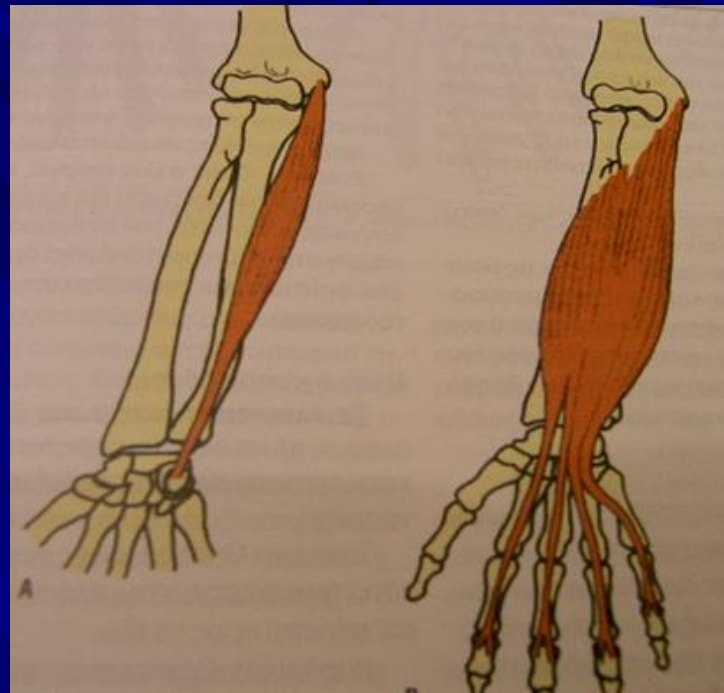
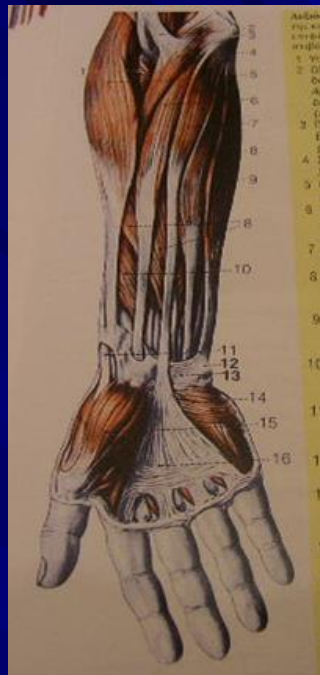
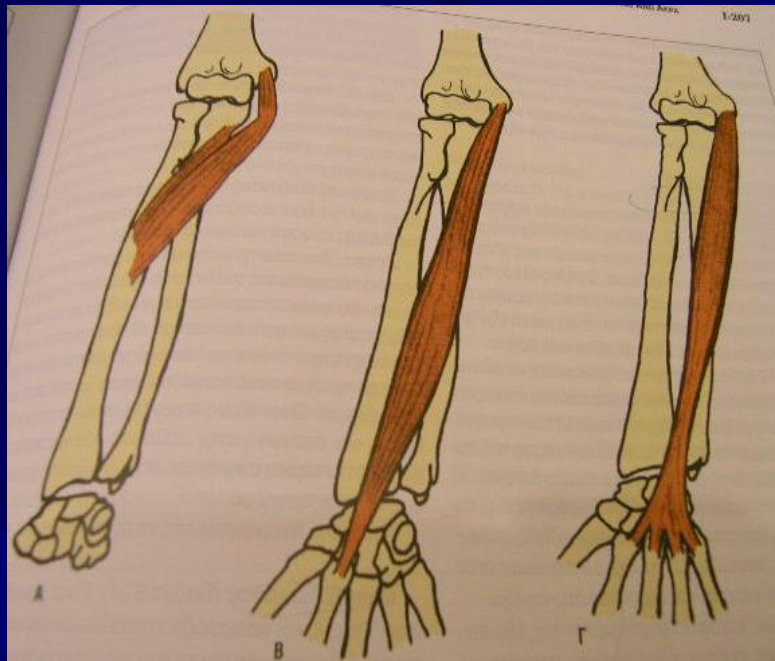
Οπίσθια ομάδα

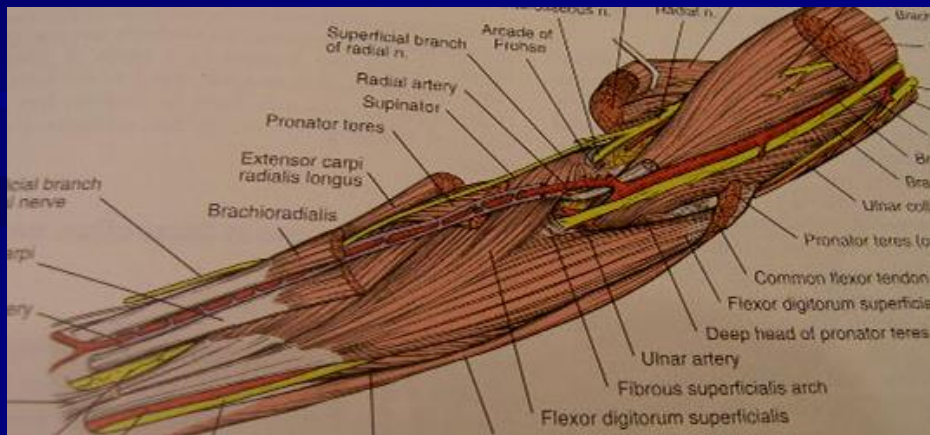
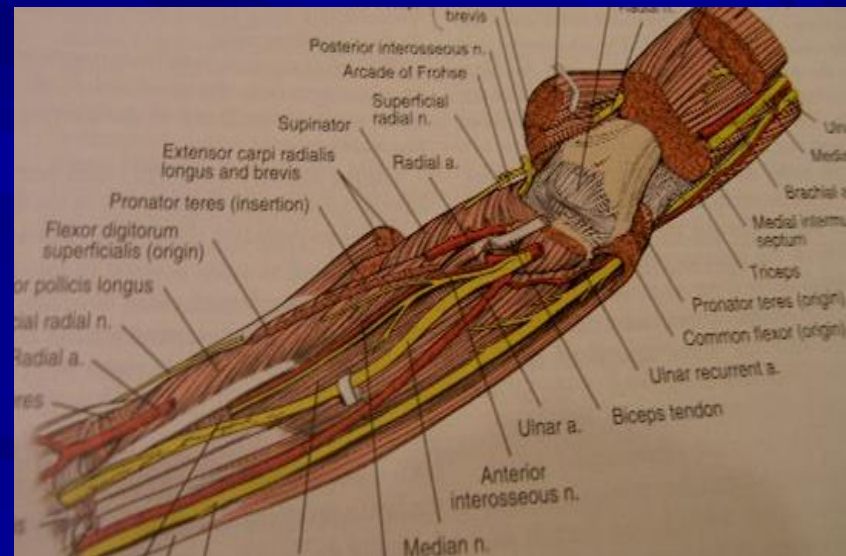
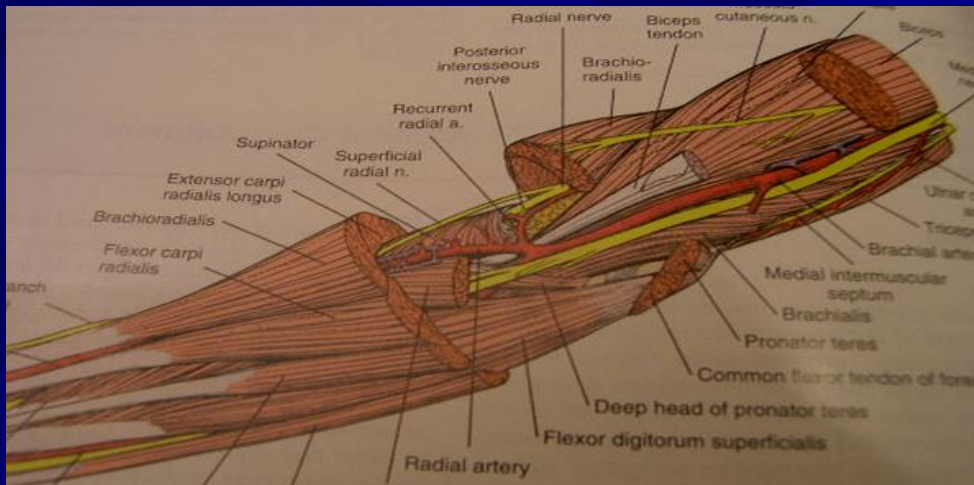
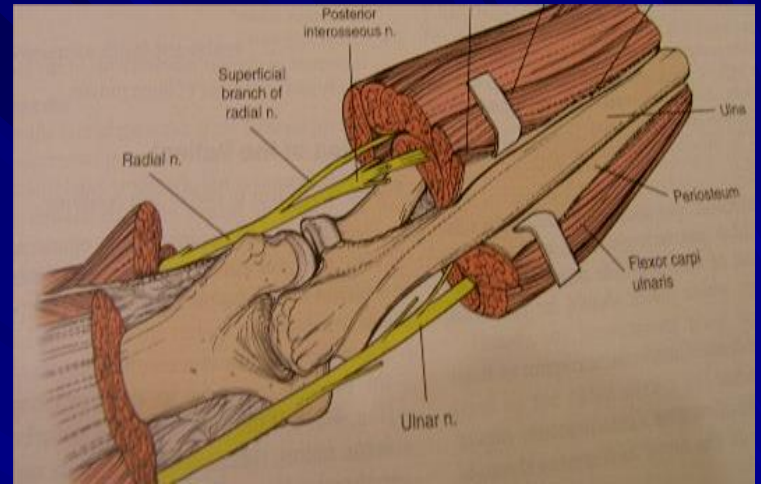
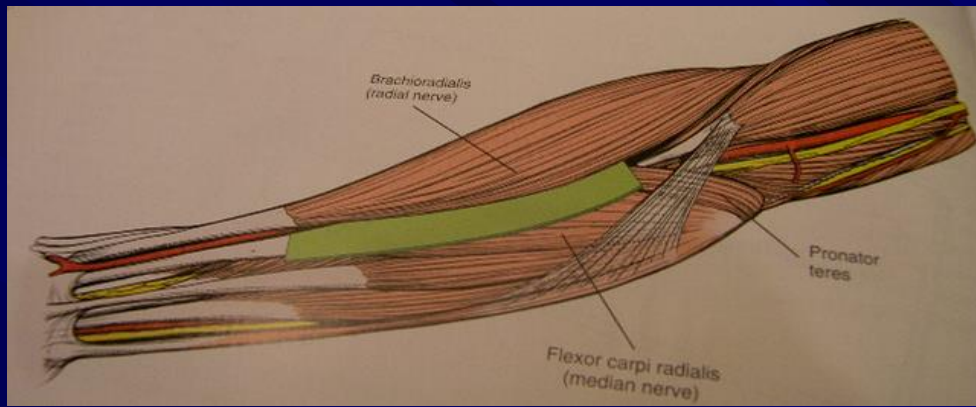
- Τρικέφαλος βραχιόνιος
- Αγκωνιαίος μυς

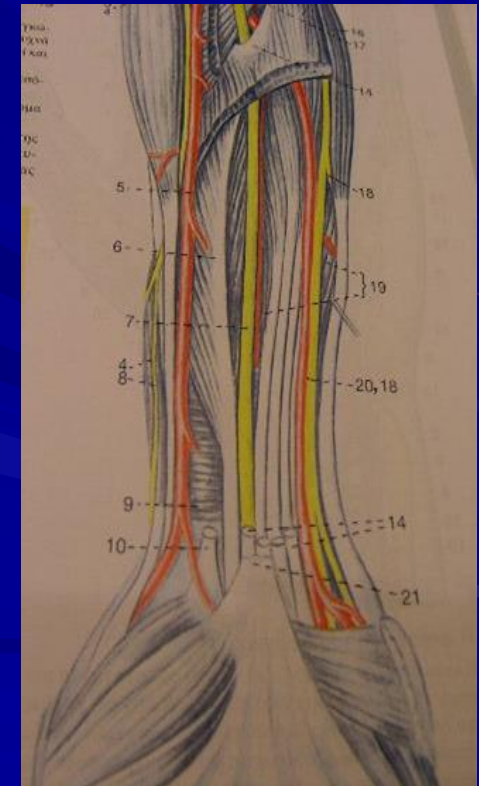
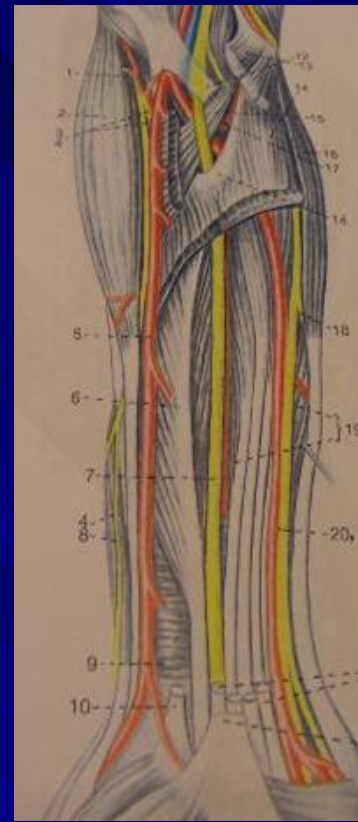
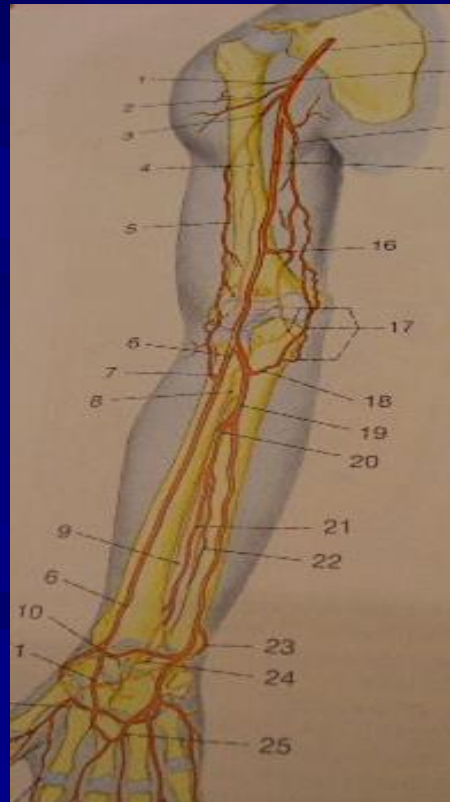
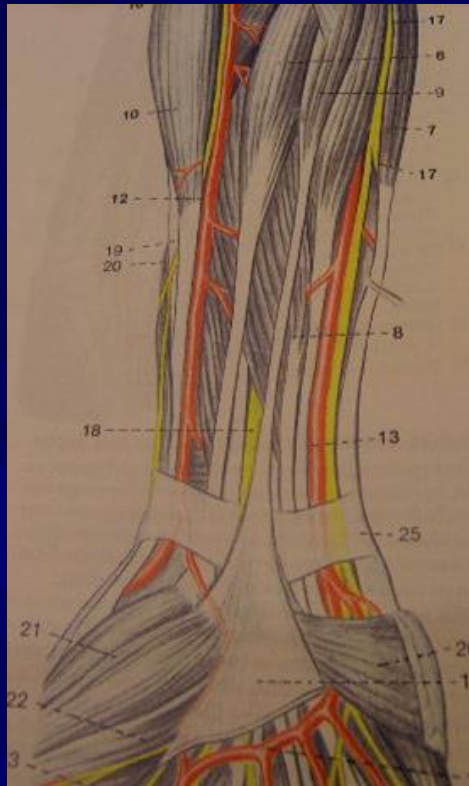


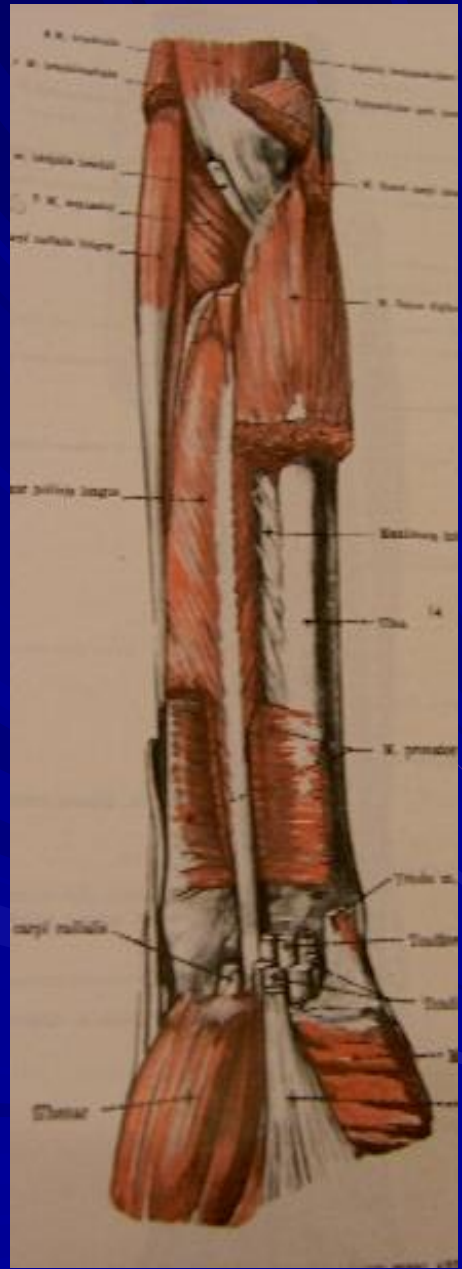
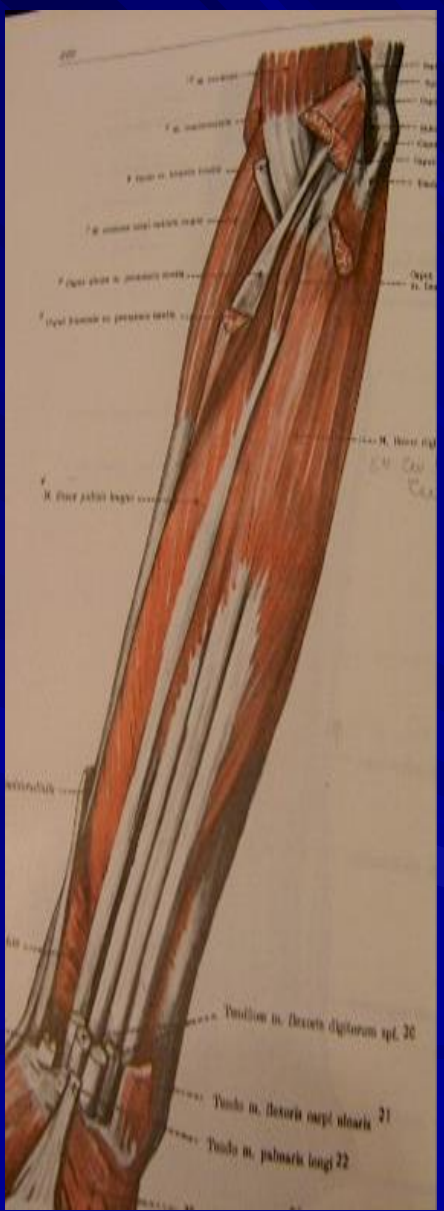
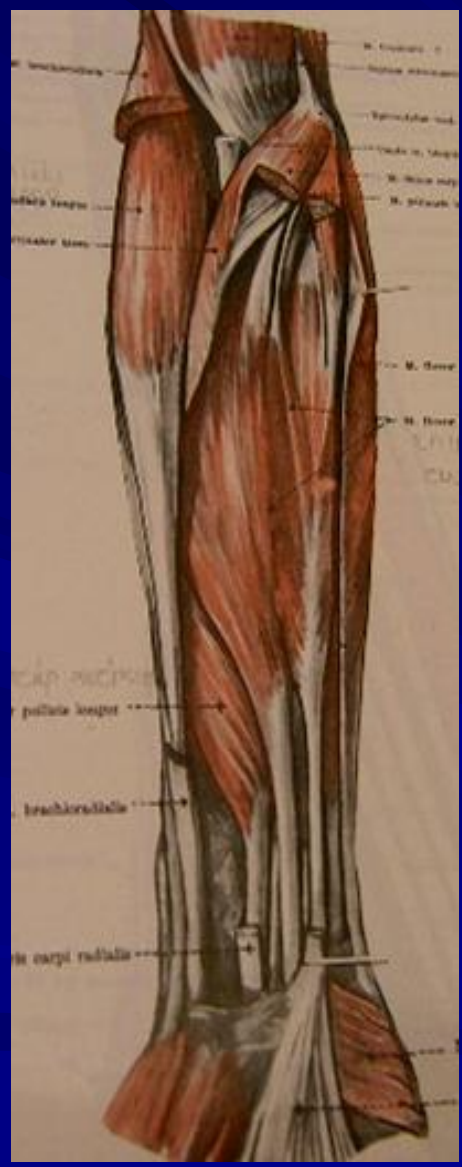
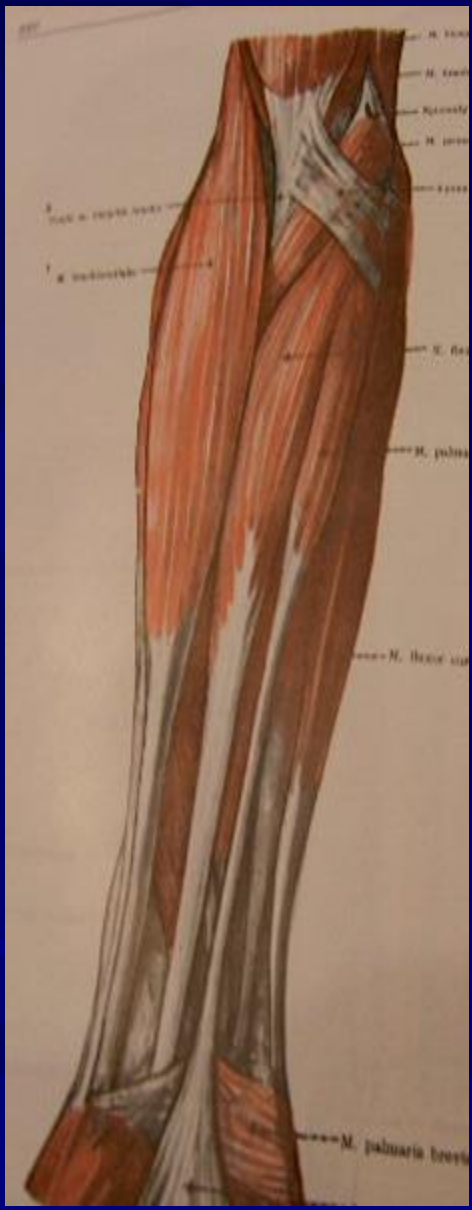
Μύες πρόσθιας επιφάνειας αντιβραχίου

- ✓ Στρογγύλος πρηνιστής
- ✓ Κερκιδικός καμπτήρας του καρπού
- ✓ Μακρός παλαμικός
- ✓ Ωλένιος καμπτήρας του καρπού
- ✓ Επιπολής κοινός καμπτήρας των δακτύλων
- ✓ Εν τω βάθει κοινός καμπτήρας των δακτύλων
- ✓ Μακρός καμπτήρας μυσ του αντίχειρα
- ✓ Τετράγωνος πρηνιστής



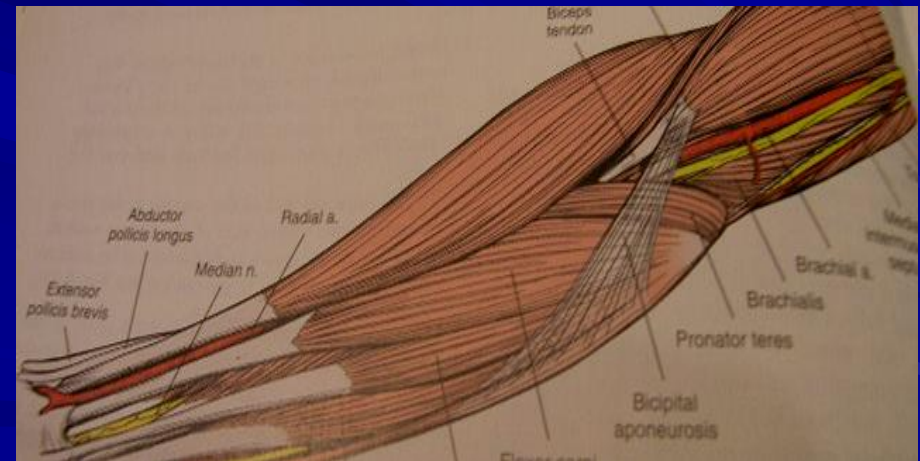
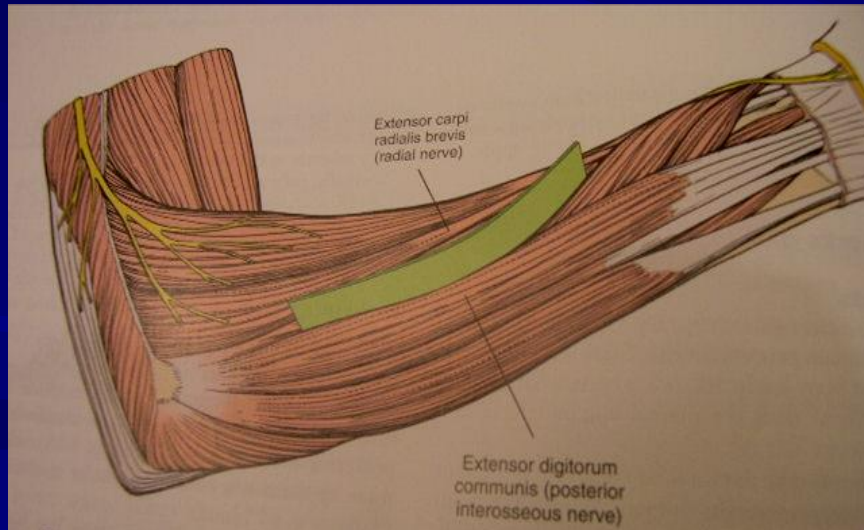
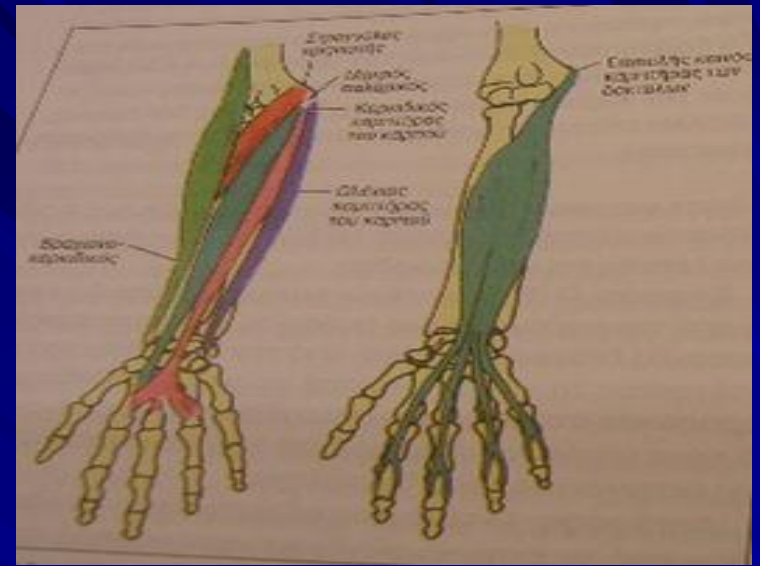
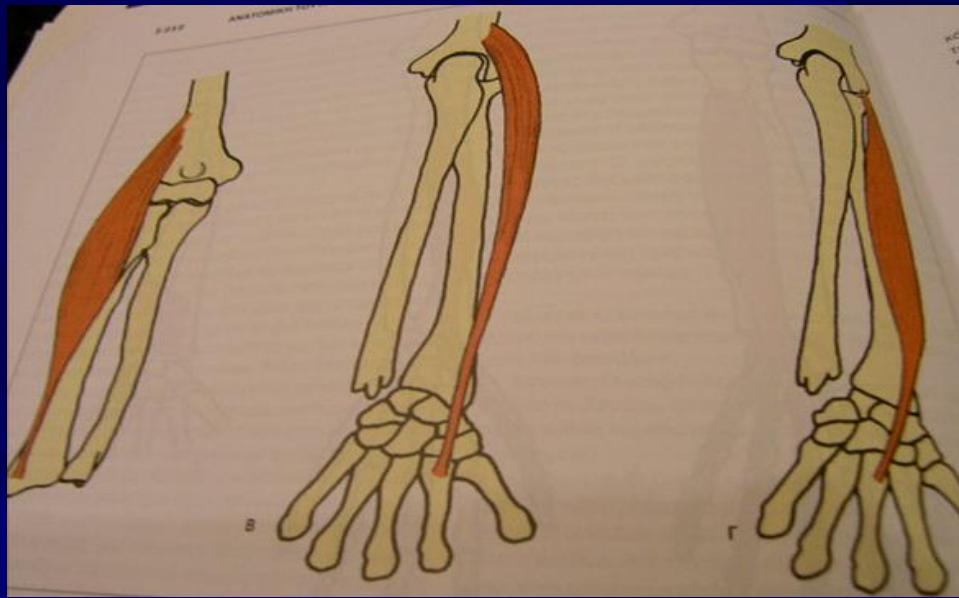






Μύες κερκιδικού χείλους αντιβραχίου

- Βραχιονοκερκιδικός μυς
- Μακρός κερκιδικός εκτείνων τον καρπό
- Βραχύς κερκιδικός εκτείνων τον καρπό



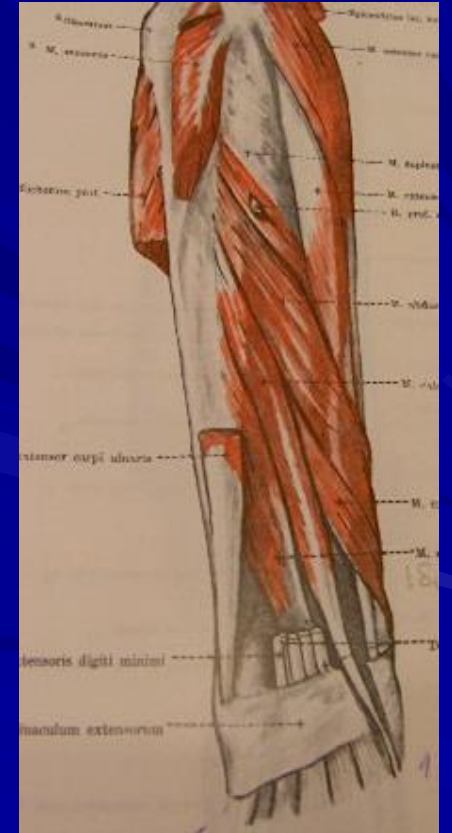
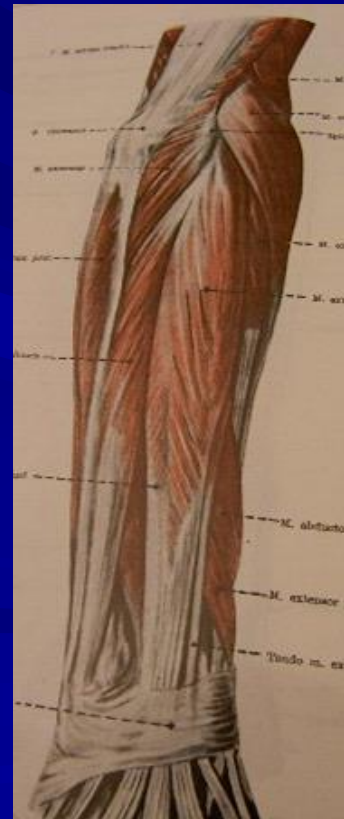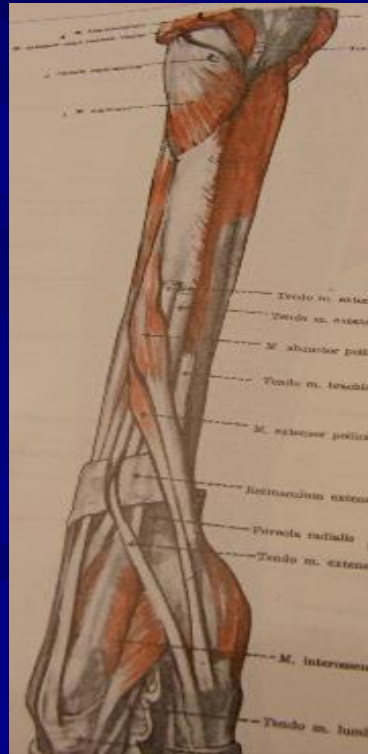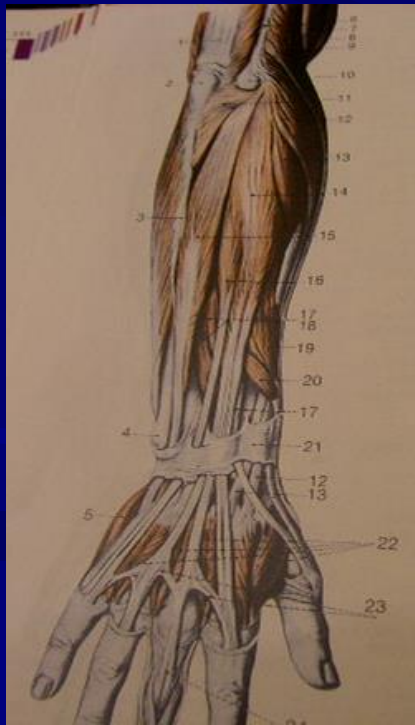
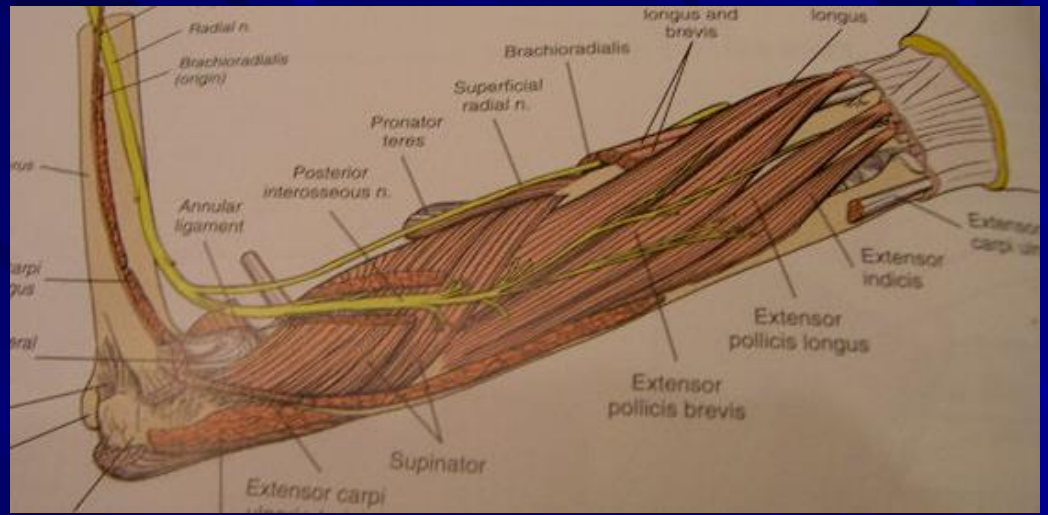
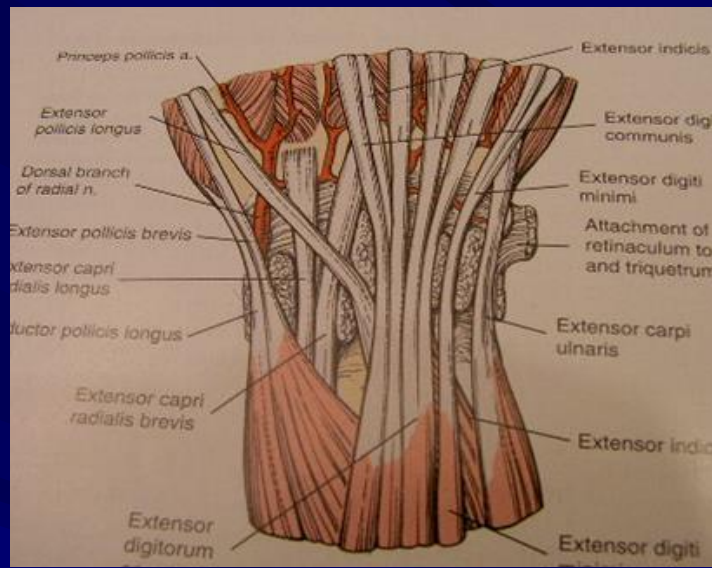
Μύες εκτατικής επιφάνειας αντιβραχίου

Επιπολής στοιβάδα

- ✓ Κοινός εκτείνων τους δακτύλους
- ✓ Ιδίος εκτείνων το μικρό δάκτυλο
- ✓ Ωλένιος εκτείνων τον καρπό

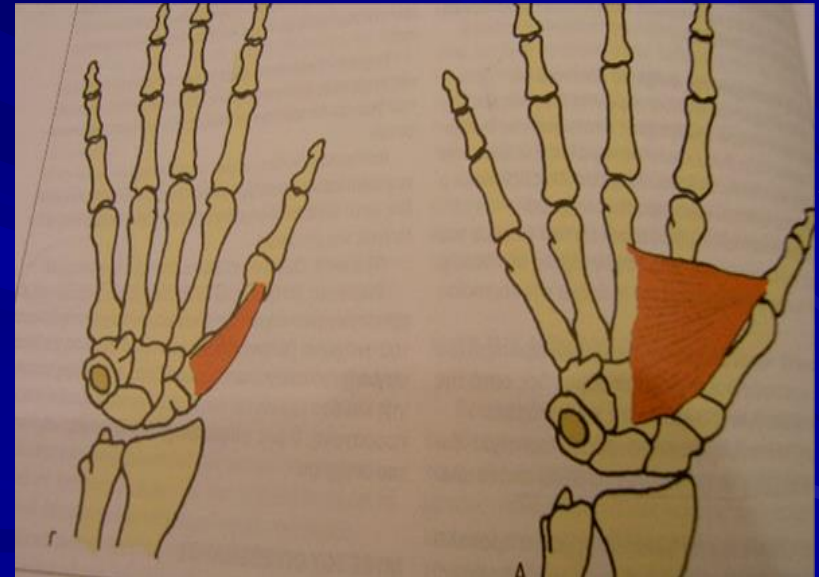
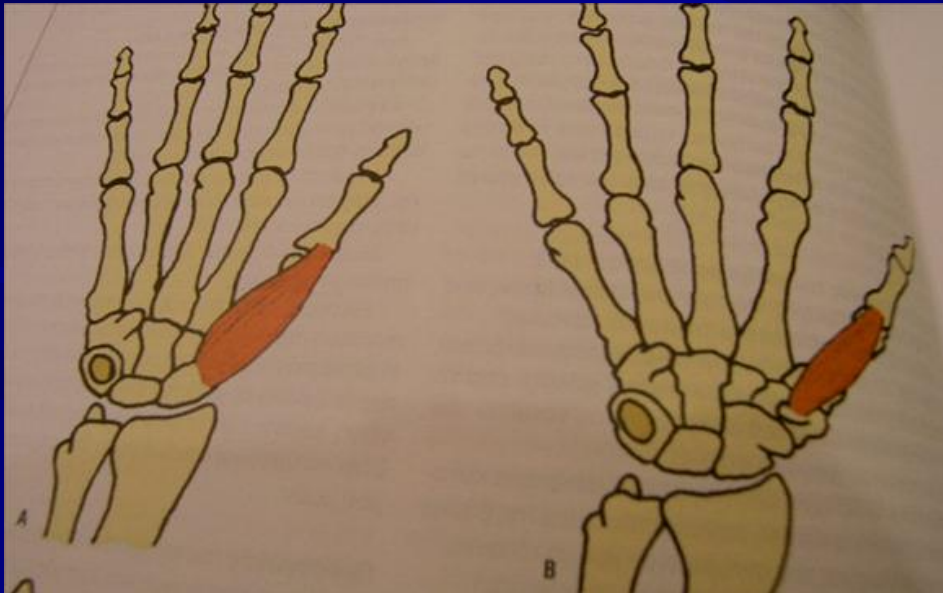
Εν τω βάθει στοιβάδα

- ✓ Υππιαστής
- ✓ Μακρός απαγωγός του αντίχειρα
- ✓ Βραχύς εκτείνων τον αντίχειρα
- ✓ Μακρός εκτείνων τον αντίχειρα
- ✓ Ιδίος εκτείνων το δείκτη



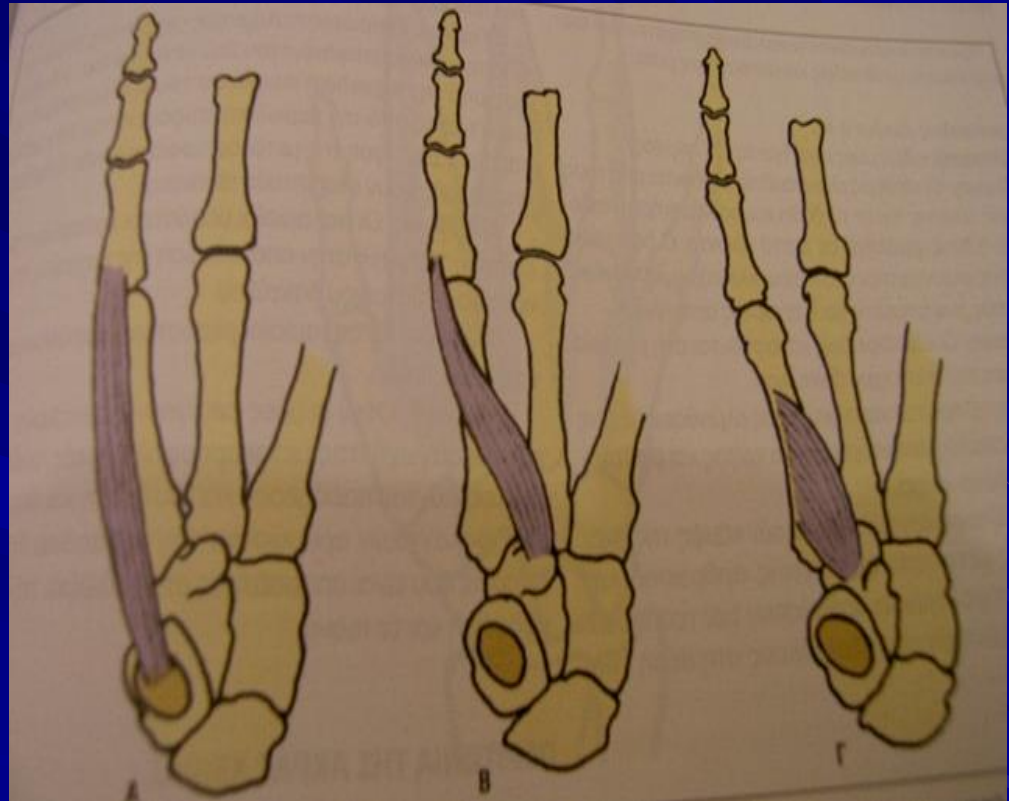
Μύες θέναρος

- Βραχύς απαγωγός αντίχειρα
- Βραχύς καμπτήρας αντίχειρα
- Αντιθετικός αντίχειρα
- Προσαγωγός αντίχειρα



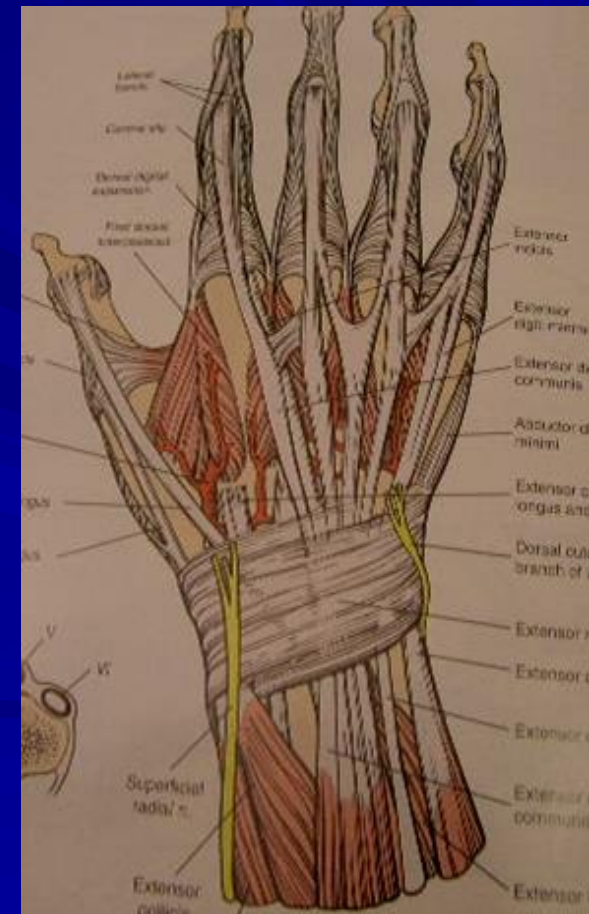
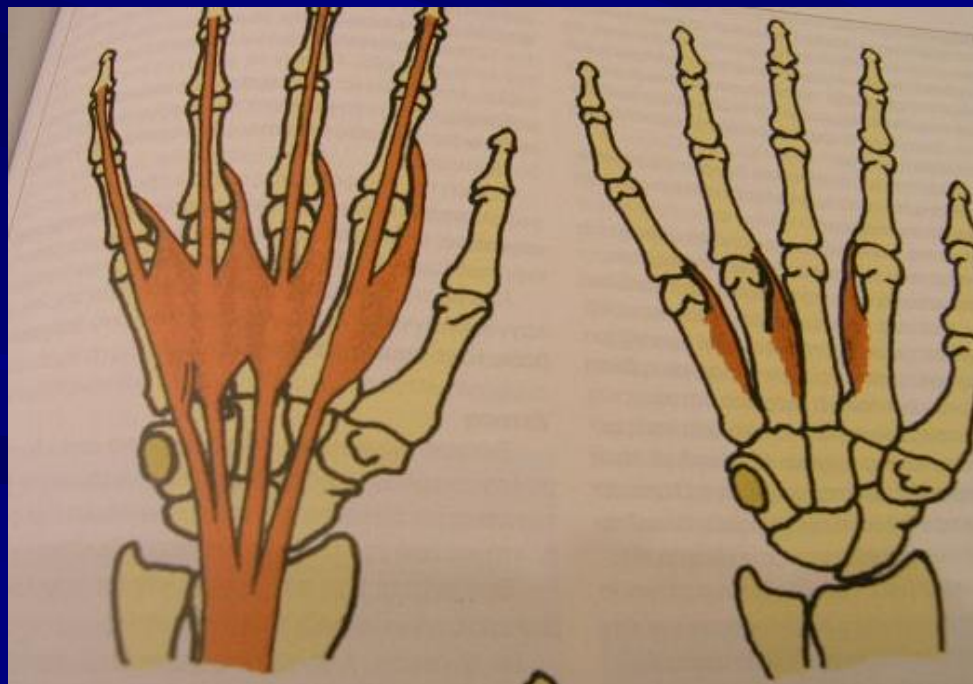
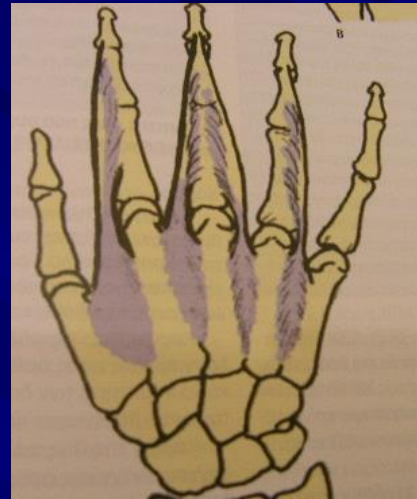
Μύες οπισθέναρος

- ✓ Βραχύς παλαμικός
- ✓ Απαγωγός μικρού δακτύλου
- ✓ Βραχύς καμπτήρας μικρού δακτύλου
- ✓ Αντιθετικός μικρού δακτύλου



Αυτόχθονες μύες παλάμης

- Ελμινθοειδείς
- Μεσόστεοι ραχιαίοι
- Παλαμιαίοι μεσόστεοι



Κινήσεις αντίχειρα

- κάμψη
- έκταση
- προσαγωγή
- απογωγή
- αντίθεση

