

ΕΞΩΤΙΚΑ ΚΑΤΟΙΚΙΔΙΑ ΖΩΑ

PATRICIA GRAY, DVM, MSc

Ειδικευμένη στην Παθολογία και Χειρουργική
Εξωτικών Ζώων

Animal Medical Center, Αθήνα





Ινδικά χοιρίδια





Τσιντσιλά





Αρουραίοι





Hamsters, Γερβίλοι και Ποιντικοί





Sugar Gliders





Σκαντζόχοιροι





Ferrets





Χελώνες





Ιγουάνα





Γενειοφόροι δράκοι



Φίδια



Προκλήσεις-δυσκολίες

- Μέγεθος
- Φυσιολογία
- Εξοπλισμός
- Κλινική εξέταση
- Διαγνωστικές εξετάσεις
- Νοσηλεία
- Θεραπεία



ΠΟΛΥ μικρά ζώα...

- Κάθε γραμμάριο μετράει
- Υπολογισμός αναγκών σε υγρά
- Υπολογισμός αναγκών σε θερμίδες
- Είναι απλά πολύ μικρά!

Θηράματα ...

- Προσοχή
 - Θήραμα
 - Κρύβουν τα συμπτώματα της νόσου
 - Stress
 - Εύθραυστα ζώακια
 - Fur slip
 - Tail slip
 - Skin tears

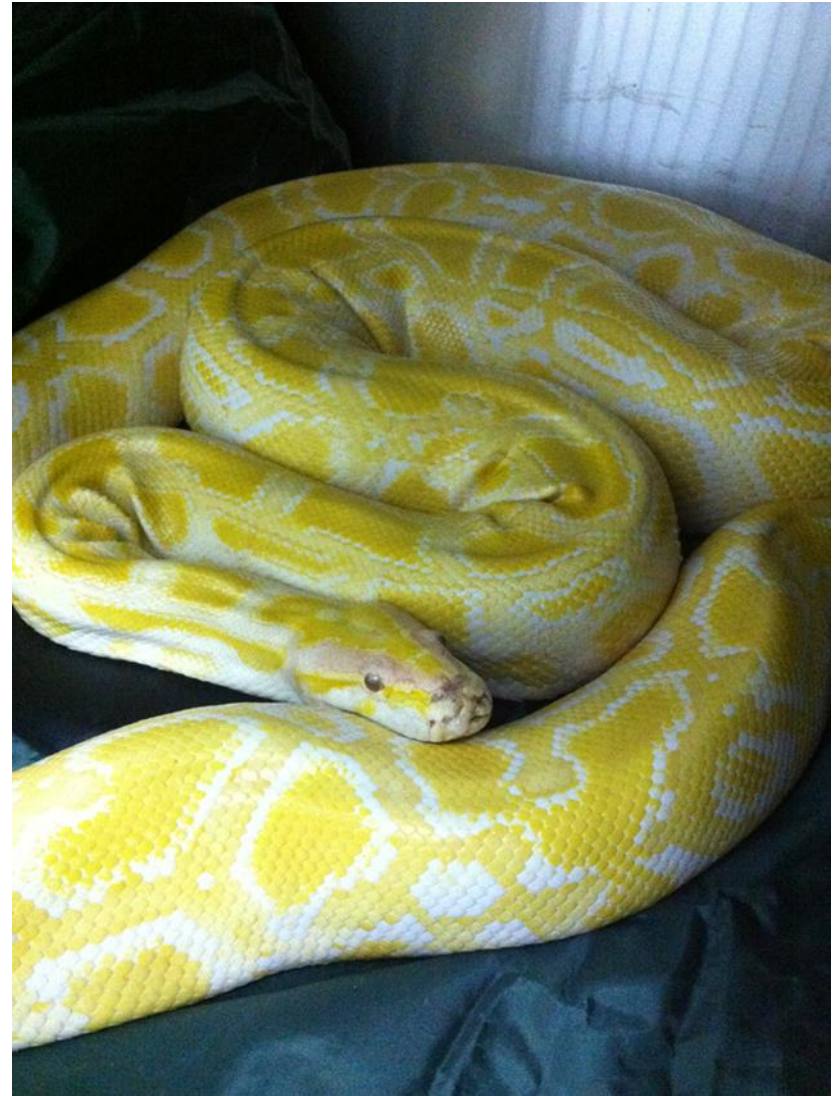ΠΟΛΥ μικρά ζώα

- Πρακτικά προβλήματα
 - Επιθετικά
 - Μικρά
 - Γρήγορα
 - Καρδιακή συχνότητα $>300/\text{min}$
 - Συχνότητα αναπνοών $>100/\text{min}$
 - Θερμοκρασία ...



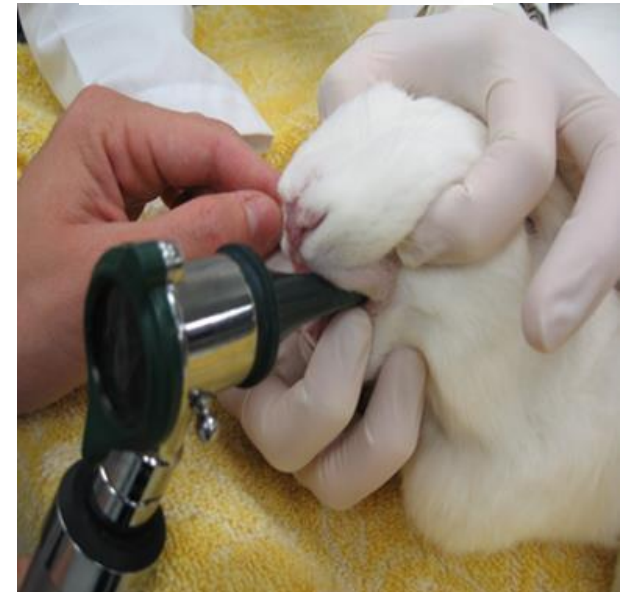
Ερπετά

- Κίνδυνος !



Εξοπλισμός

- Σύριγγες ινσουλίνης
- Μικρά σωληνάκια αιμοληψίας
- Στηθοσκόπιο παιδιατρικό
- Καλό φως / κώνοι ωτοσκοπίου
- Μεγέθυνση
- Οξυγόνο
- Αναισθητικό σύστημα και εξοπλισμός
 - Μάσκες
 - Κυκλώματα
 - Τραχειοσωλήνες
- FORMULARY



Στοιχεία ταυτότητας

- Είδος
- Ηλικία
- Διατροφή
- Συνθήκες διαβίωσης
- Θήραμα ή θηρευτής
- Φάρμακα

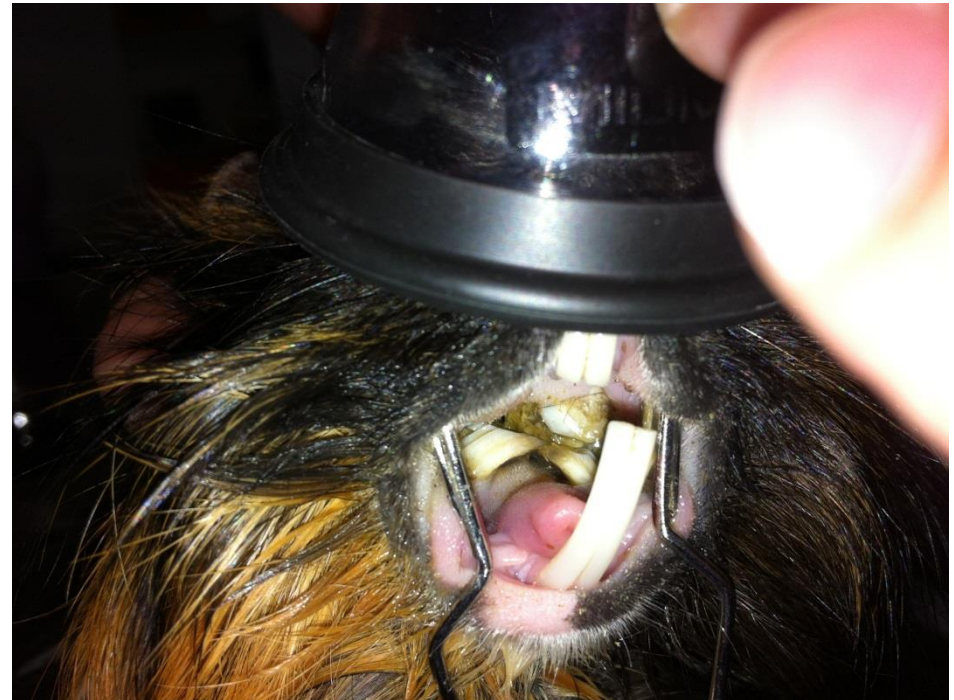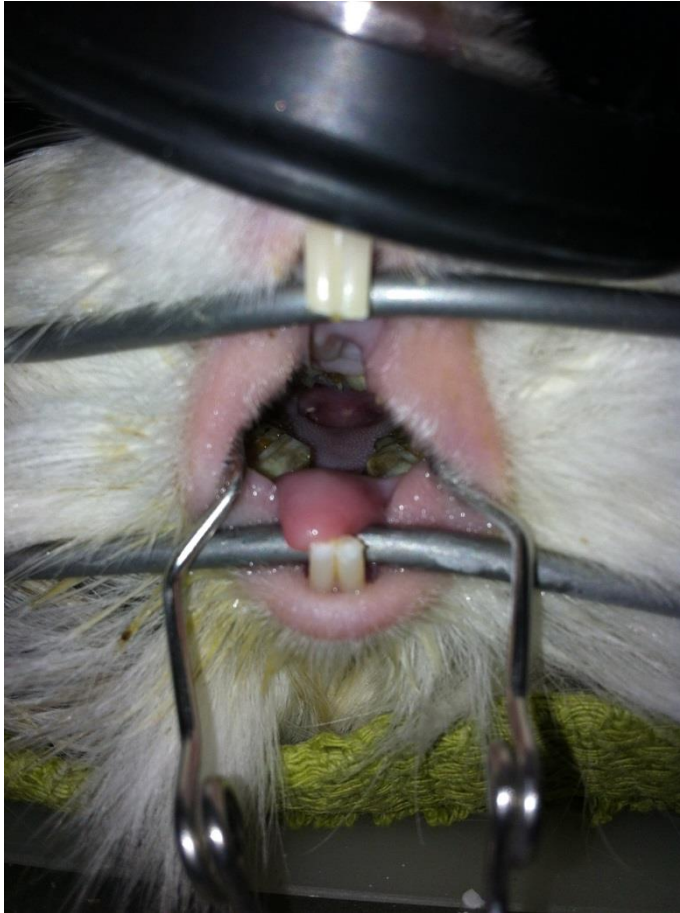

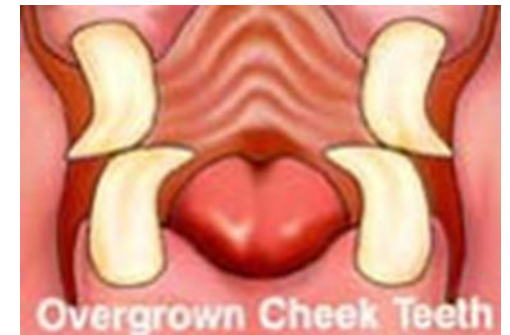
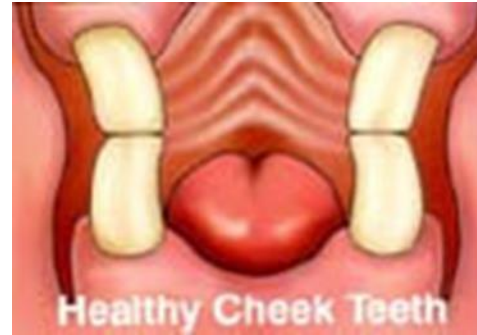Κλινική εξέταση

- Όλα έτοιμα πριν πιάσουμε το ζώο
- Να σκεφτόμαστε τη φυσιολογία του !!!
 - Ινδικά χοιρίδια, τσιντσιλά: πεπτικός σωλήνας, δόντια
 - Ferrets: σαρκοφάγα
 - Sugar gliders: μαρσιποφόρα
 - Ερπετά: όλα διαφέρουν !

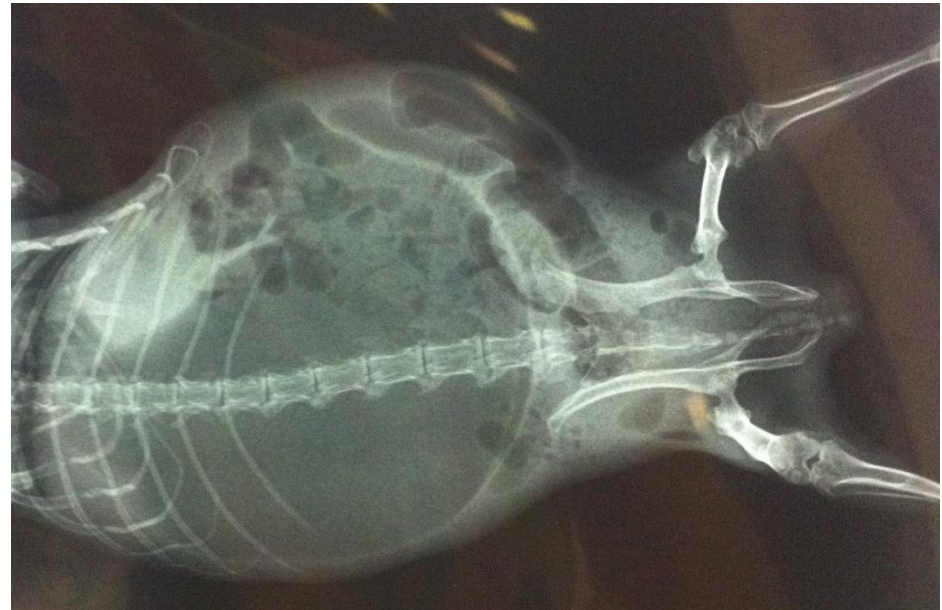

Δόντια !!!



Διαγνωστικές εξετάσεις

- Ακτινογραφίες
- Κυτταρολογικές εξετάσεις
- Ούρων
- Αίμα
 - Από που
 - Πόσο
 - Και μετά;;;



Νοσηλεία

- Θερμαντική πηγή
- Ησυχία
- Ασφάλεια
- Τροφές
- Ποτίστρες



Θεραπευτικά

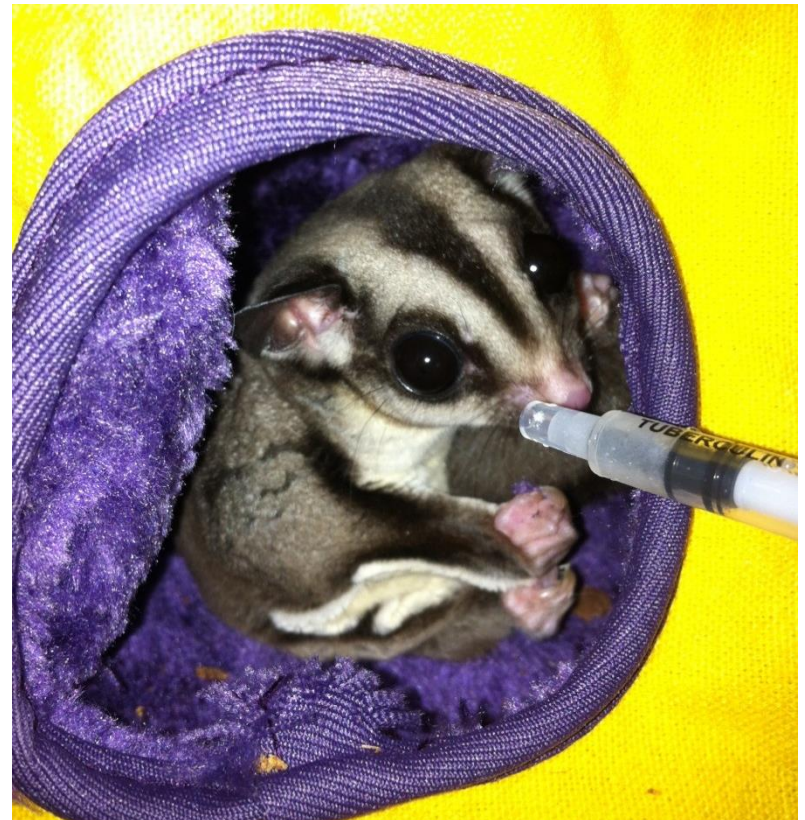- Υγρά

- Υποδόρια
- IV
- IO
- IP

- Φάρμακα

- Όχι χάπια!!!
- Παρασκευή
- Ενέσιμα... SC, IM

- Διατροφή με τη βία



Μικρά Θηλαστικά

- ΠΟΤΕ δεν δίνουμε από το στόμα
 - Πενικιλίνη, αμοξυκιλλίνη, αμπικιλίνη
 - Ερυθρομυκίνη, κλινδαμυκίνη, λινκομυκίνη, τυλοζίνη

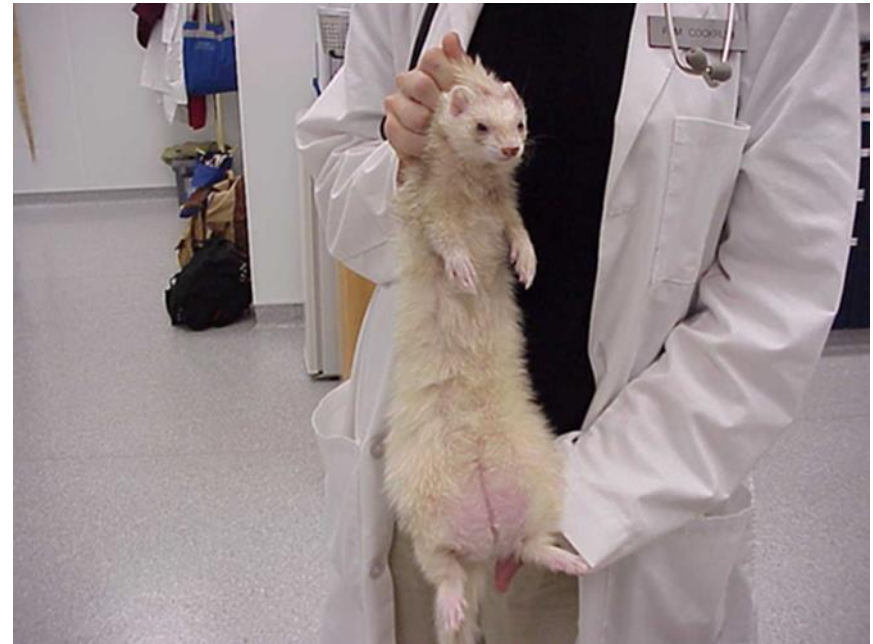Ferrets

- Ινσουλίνωμα
- Συμπτώματα
 - Κατάπτωση
 - Πάρεση
 - Σιελόρροια
 - Stargazing
 - Οπισθότονος
- Διάγνωση
 - Γλυκόζη <70 mg/dl
 - ΔΔ σηψαιμία, νεοπλασία...
- Θεραπεία
 - Υποστηρικτική
 - Γλυκόζη
 - Πρεδνιζολόνη



Ferrets

- Νοσήματα πεπτικού σωλήνα
 - Ξένο σώμα
 - Γαστρικά έλκη
 - ECE
- Υπερ-επείγον
 - Έμφραξη ουρήθρας



Ινδικά χοιρίδια

- Υποβιταμίνωση C
 - Πολυκυστικές ωοθήκες
 - Πνευμονία
 - Δυστοκία
-
- Ότι προκαλεί ανορεξία
= προβλήματα με δόντια!!!



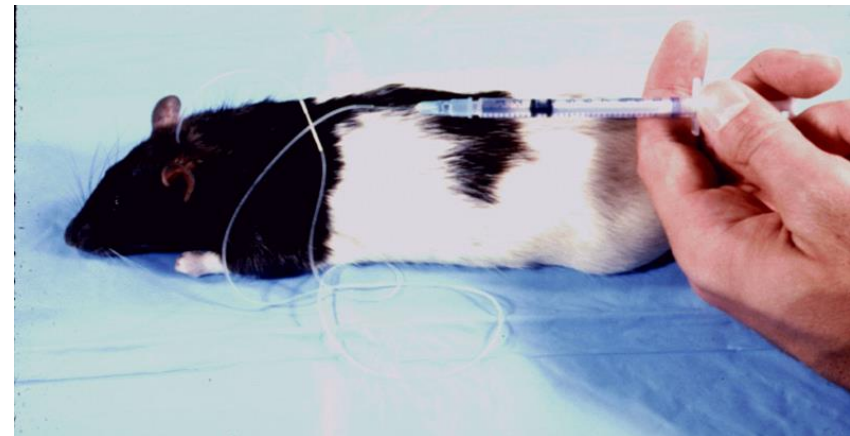
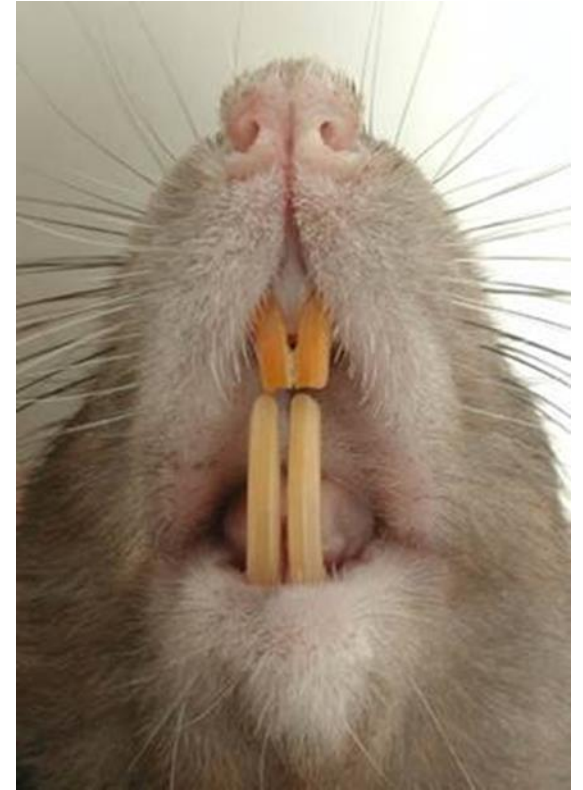Τσιντσιλά

- Δόντια, δόντια, δόντια!!!
- Παθήσεις πεπτικού σωλήνα
- Fur ring
- Θερμοπληξία
- Ηλεκτροπληξία



Αρουραίοι

- Νεοπλασίες
- Αποστήματα
- Μυκοπλάσμωση
 - Συμπτώματα
 - Δύσπνοια
 - Ρινικό έκκριμα
 - Θεραπεία
 - Δοξυκυκλίνη και ενροφλοξασίνη
 - Νεφελοποίηση
 - Υποστήριξη



Hamsters, γερβίλοι και ποντικοί

- Νεοπλασίες
- Πνευμονία
- Εντερίτιδα “wet tail”
 - Υπερπλαστική εντεροπάθεια
 - *Campylobacter*
 - Ζωανθρωπονόσος
 - Τετρακυκλίνη



Sugar gliders

- Κακή διατροφή
 - Παχυσαρκία
 - Υπασβεστιαιμία
 - Υποπρωτεϊναιμία
 - Αναιμία
- Μεταβολική νόσος των οστών
- Αυτοτραυματισμός



Χελώνες

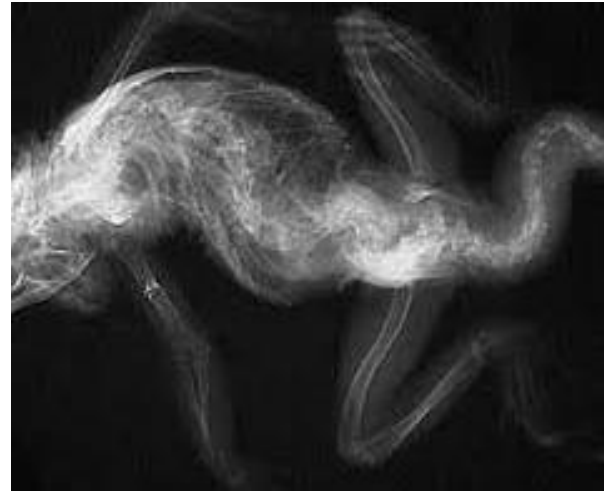- Υποβιταμίνωση Α
 - Αποστήματα στα μάτια
 - Αποστήματα στα αυτιά
- Μεταβολική νόσος των οστών



Ιγουάνα

- Μεταβολική νόσος των οστών
 - Συμπτώματα
 - Κατάγματα
 - Κατάπτωση
 - Παθογένεια
 - Έλλειψη UVB
 - Έλλειψη ασβεστίου
 - Θεραπεία
 - Διατροφικές αλλαγές
 - Ασβεστιο
 - UVB
 - Ευθανασία
- Νεφρική ανεπάρκεια
 - Ουρικήαση
- Δυστοκία
 - Ασβέστιο
 - Οκυτοκίνη
 - Χειρουργείο

Ιγούάνα



Φίδια

- Πνευμονία
- Στοματίτιδα
- Εγκαύματα



Ερωτήσεις ?

