

# ΜΑΚΡΟ

---

ΒΡΑΧΙΟΝΙΟ ΠΛΕΓΜΑ

ΝΕΥΡΟΛΟΓΙΚΗ ΕΚΤΙΜΗΣΗ

ΜΑΙΕΥΤΙΚΗ (ΝΕΟΓΝΙΚΗ) ΠΑΡΑΛΥΣΗ

ΣΥΝΔΡΟΜΑ ΕΓΚΛΩΒΙΣΜΟΥ ΝΕΥΡΩΝ

Ζωή Χ. Νταϊλιάνα

Καθηγήτρια

Ορθοπαιδική Κλινική Πανεπιστημίου Θεσσαλίας



# ΑΝΔΡΑΚΡΟ

---

Πολύπλοκη νεύρωση: ΒΡΑΧΙΟΝΙΟ ΠΛΕΓΜΑ

Ρίζες A5-A6-A7-A8-Θ1

+/-A4

+/-Θ1

# ΑΝΔΡΑΚΡΟ

---

Πολύπλοκη νεύρωση: ΒΡΑΧΙΟΝΙΟ ΠΛΕΓΜΑ

Ρίζες Α5-Α6-Α7-Α8-Θ1

Πρ. κλάδοι νωτιαίων νεύρων

Πρωτεύοντα στελέχη

Δευτερεύοντα στελέχη

# ΑΝΩ ΑΚΡΟ

---

Πολύπλοκη νεύρωση: ΒΡΑΧΙΟΝΙΟ ΠΛΕΓΜΑ

Πρωτεύοντα στελεχη

A5-A6: ανω

A7: μεσο

A8-Θ1: κατω

# ΕΠΙΧΕΙΡΗΣΙΑΚΑ ΠΡΩΤΕΥΟΝΤΑ

---

Πρωτεύοντα στελεχη:  
προσθιος & οπισθιος κλάδος

## Δευτερευοντα στελεχη

Οπισθιοι κλ: οπισθιο δ.σ.

(οπισθιοι κλ. ανω + μεσου + κατω π.σ.)

προσθιο-εξω δ.σ.

(προσθιοι κλ. ανω + μεσου π.σ.)

Προσθιοι κλ:

προσθιο-εσω δ.σ.

(προσθιοι κλ. κατω π.σ.)

# ΑΝΩΤΕΡΟ ΠΛΕΓΜΑ ΔΕΥΤΕΡΕΥΟΝΤΑ ΣΤΕΛΕΧΗ

ΠΡ. ΕΞΩ: μέσο (έξω κλ)  
μυοδερματικό ν.

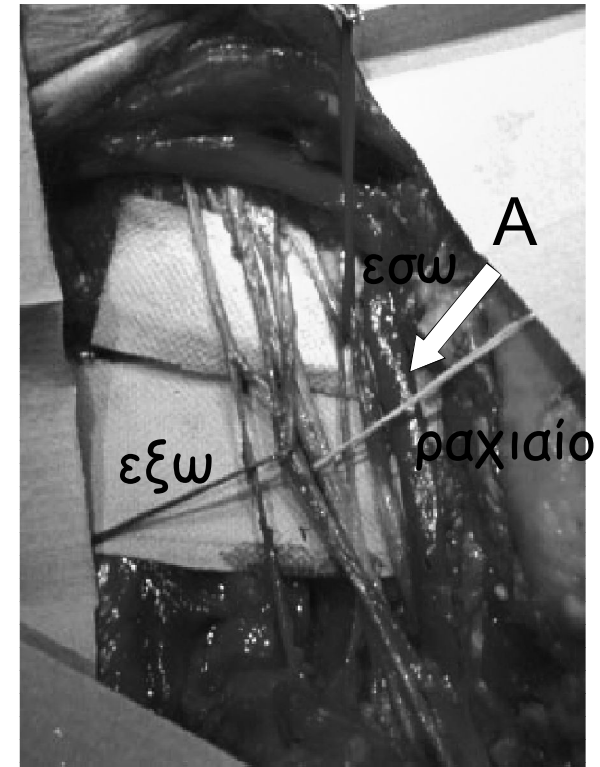
...

ΠΡ. ΕΣΩ: μέσο ν. (έσω κλ)  
ωλένιο ν.

...

ΡΑΧΙΑΙΟ: κερκιδικό ν.  
μασχαλιαίο ν.

...



---

**LEPINKH B/ABKH**

ΝΕΥΡΙΚΗ ΔΟΜΗ

---

ΝΕΥΡΙΚΗ ΔΟΜΗ

ν. ίνες → ν. δεσμίδες → νεύρο

Επινεύριο

Περινεύριο

Ενδονεύριο



NEURONAL

---

## Ταξινόμηση Seddon

- \* νευραπραξία
- \* αξονότμηση
- \* νευρότμηση

NEURONAL GROWTH

---

ΤΑΧΥΤΗΤΑ ΝΕΥΡΙΚΗΣ ΑΝΑΓΕΝΝΗΣΗΣ

1 mm / ημέρα

~~ΝΕΥΡΟΝΗ ΒΛΑΒΗ~~

ΠΡΟΓΝΩΣΗ

---

Ηλικία

Είδος βλάβης

Είδος νεύρου

Επίπεδο βλάβης

# ΒΡΑΧΙΟΝΙΟ ΠΛΕΓΜΑ

---

## ΚΑΚΩΣΕΙΣ ΒΡΑΧΙΟΝΙΟΥ ΠΛΕΓΜΑΤΟΣ

ΓΕΝΝΗΣΗ: ΜΑΙΕΥΤΙΚΗ (ΝΕΟΓΝΙΚΗ) ΠΑΡΑΛΥΣΗ

ΤΡΑΥΜΑΤΙΚΕΣ + ΑΛΛΑ ΑΙΤΙΑ

# ΑΝΩΚΟΝΙΟ ΤΡΑΥΜΑ

## ΚΑΚΩΣΕΙΣ

### ΤΡΑΥΜΑΤΙΚΕΣ

- \* βίαιη ελξη α.α. προς τα ανω ή προς τα κατω
- \* βίαιη απαγωγή ωμου-αυχένα ή ωμου-βραχιονα
- \* αποτομο «κρεμασμα» στο α.α. ή αποτομη ελξη
- \* τροχαια: μοτοσυκλετιστες

### ΑΛΛΑ ΑΙΤΙΑ

- \* πιεση: αιματωμα
- \* ογκοι
- \* ακτινοβολια

# ΜΑΙΕΥΤΙΚΗ (ΝΕΟΓΝΙΚΗ) ΠΑΡΑΛΥΣΗ

---

\* Συχνότητα 2:1000 γεννήσεις  
(αυτοματη ιαση σε 80-90% περιπτώσεων)

μείωση λόγω:

βελτίωσης τεχνικών τοκετού

αυξημένων ενδείξεων καισαρικής τομής

\* Βαρύτητα: μείωση

# ΜΑΙΕΥΤΙΚΗ (ΝΕΟΓΝΙΚΗ) ΠΑΡΑΛΥΣΗ

---

Παραγοντες:

- \* βαρος γεννησης > 4 κ. (ΣΔ μητερας)
- \* ισχιακη προβολη
- \* ωμικη δυστοκια
- \* χρηση εργαλειων κατα τον τοκετο (εμβρυουλκος)

Βίαιη διάταση ενός ή περισσότερων τμημάτων ΒΠ λόγω έλξης

Κάμψη κεφαλής ενώ ο ώμος παραμένει πίσω από την ηβική σύμφυση

Στροφή του βρέφους ενώ η κεφαλή είναι πίσω από την ηβική σύμφυση

# ΜΑΙΕΥΤΙΚΗ (ΝΕΟΓΝΙΚΗ) ΠΑΡΑΛΥΣΗ

---

## Παθολογοανατομία

Αιμορραγία

Οίδημα

Νευρική βλάβη

νευραπραξία, αξονότμηση, νευρότμηση, εξελκυσμός

Ινωση



# ΜΑΙΕΥΤΙΚΗ (ΝΕΟΓΝΙΚΗ) ΠΑΡΑΛΥΣΗ

---

## ΤΥΠΟΙ

- \* ανωτερου τυπου (Erb-Duchenne)
- \* ολικου τυπου

# ΜΑΙΕΥΤΙΚΗ (ΝΕΟΓΝΙΚΗ) ΠΑΡΑΛΥΣΗ

---

ανωτερου τυπου (Erb-Duchenne)

ΣΥΧΝΟΤΕΡΗ

Βλαβη: A5-A6 (+/- A7)

Παραλυση:

απαγωγων,

εξω στροφειων

καμπτ. αγκωνα

# ΜΑΙΕΥΤΙΚΗ (ΝΕΟΓΝΙΚΗ) ΠΑΡΑΛΥΣΗ

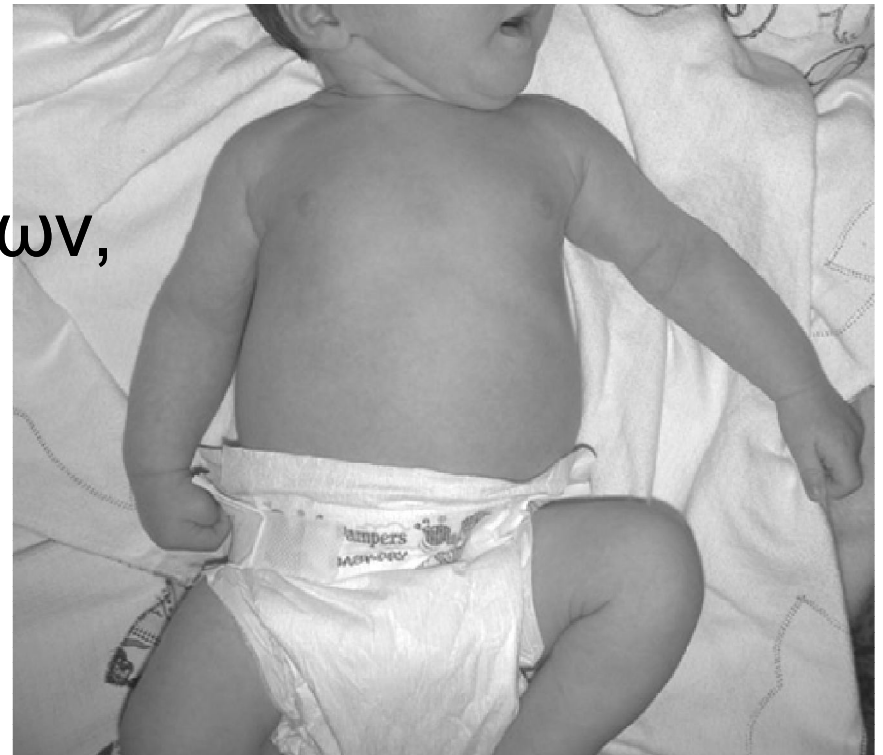## ανωτερου τυπου (Erb-Duchenne)

### ΣΥΧΝΟΤΕΡΗ

Βλαβη: A5-A6

Παραλυση: απαγωγων, εξω στροφειων,  
καμπτ. αγκωνα

(υπερακανθίου, υπακανθίου, δελτοειδούς,  
βραχιονίου, δικεφάλου,  
υπτιαστή, βραχιονοκερκιδικού)



Μικρό έλλειμμα αισθητικότητας

# ΜΑΙΕΥΤΙΚΗ (ΝΕΟΓΝΙΚΗ) ΠΑΡΑΛΥΣΗ

## ανωτερου τυπου (Erb-Duchenne)

Αδυναμία έξω στροφών

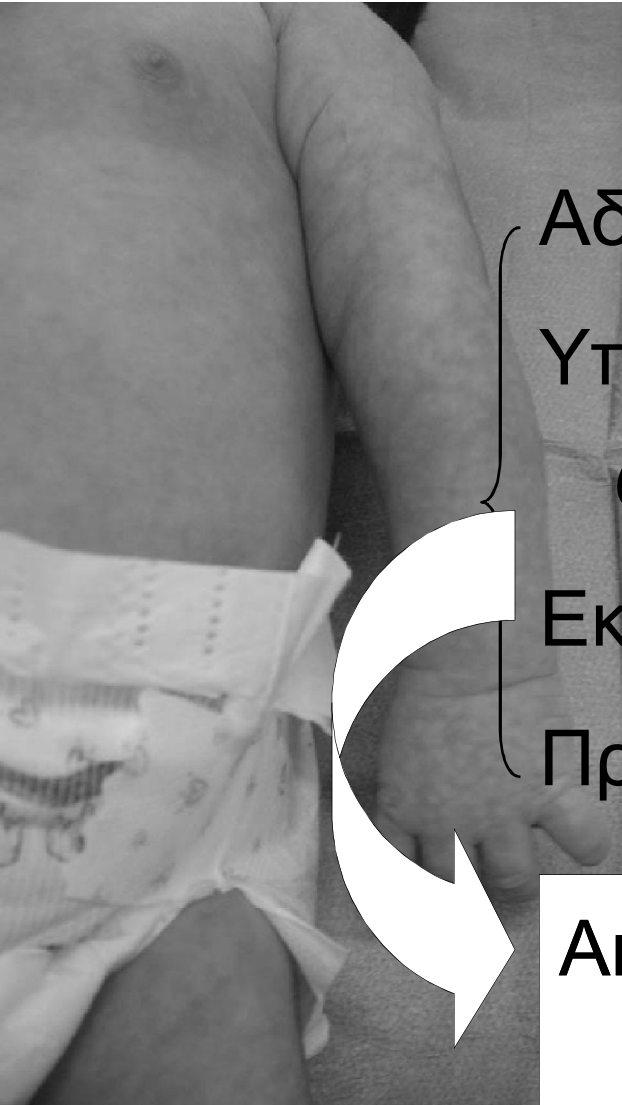Υπερίσχυση έσω στροφών και προσαγωγών του  
ώμου (υποπλάτιος, μείζων θωρακικός)

Εκταση αγκώνα

Πρηνισμός αντιβραχίου

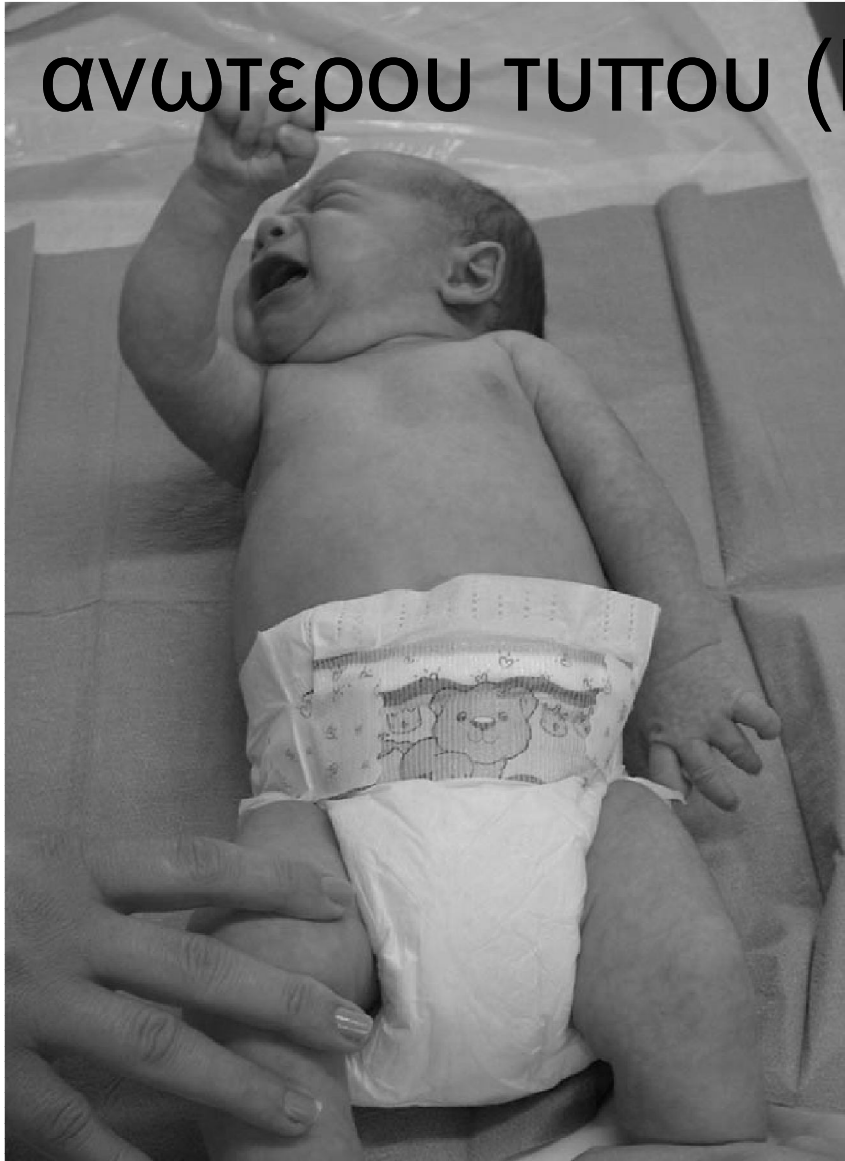Ακρο: σε προσαγωγή & έσω στροφη

**ΘΕΣΗ ΦΙΛΟΔΩΡΗΜΑΤΟΣ**



# ΜΑΙΕΥΤΙΚΗ (ΝΕΟΓΝΙΚΗ) ΠΑΡΑΛΥΣΗ

ανωτέρου τυπου (Erb-Duchene)



# ΜΑΙΕΥΤΙΚΗ (ΝΕΟΓΝΙΚΗ) ΠΑΡΑΛΥΣΗ

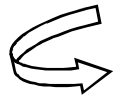---

## ΟΛΙΚΟΥ ΤΥΠΟΥ

Βλαβη: A5-Θ1

Παραλυση: όλων των μυων περιφερικα του ωμου

σχεδόν πλήρης αισθητική και κινητική παράλυση



ακρο: χαλαρο (flail)

+/- παραλυση φρενικου

συνδ. Claude-Bernard-Horner: μύση

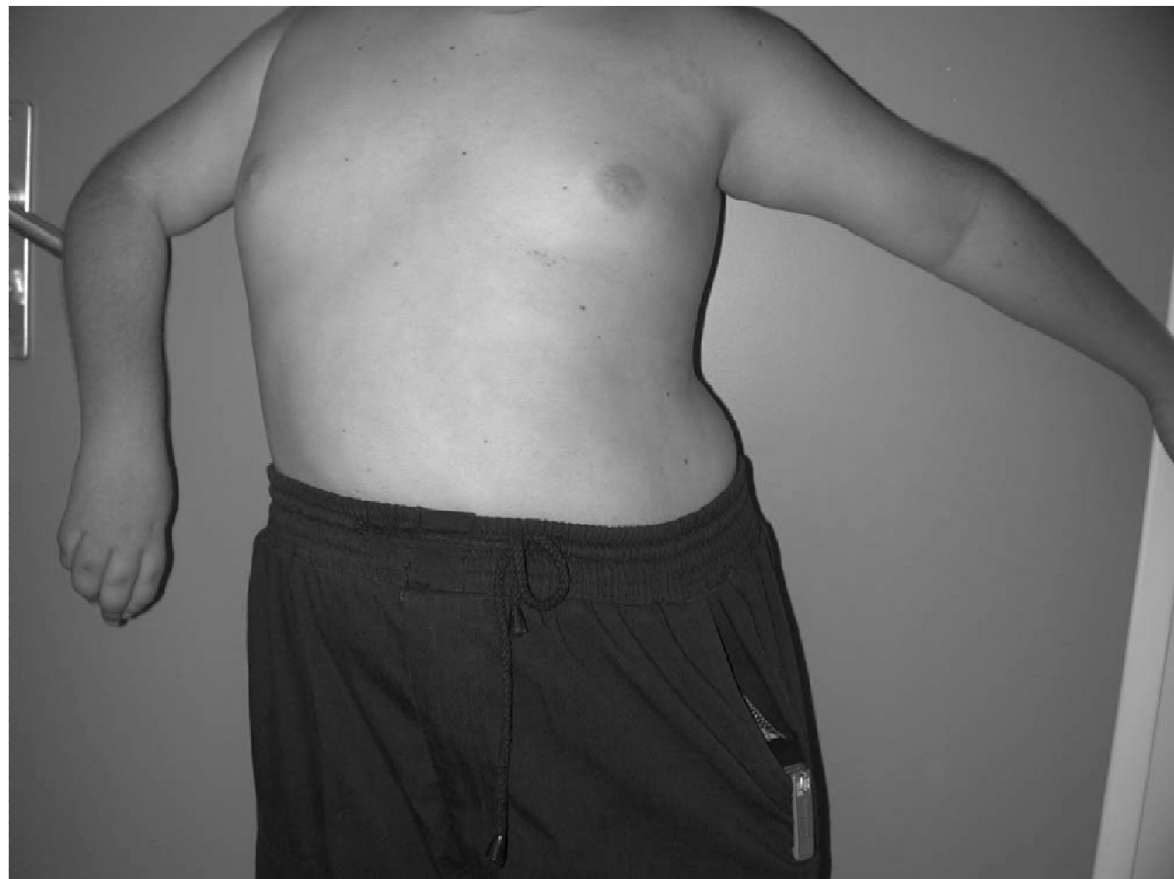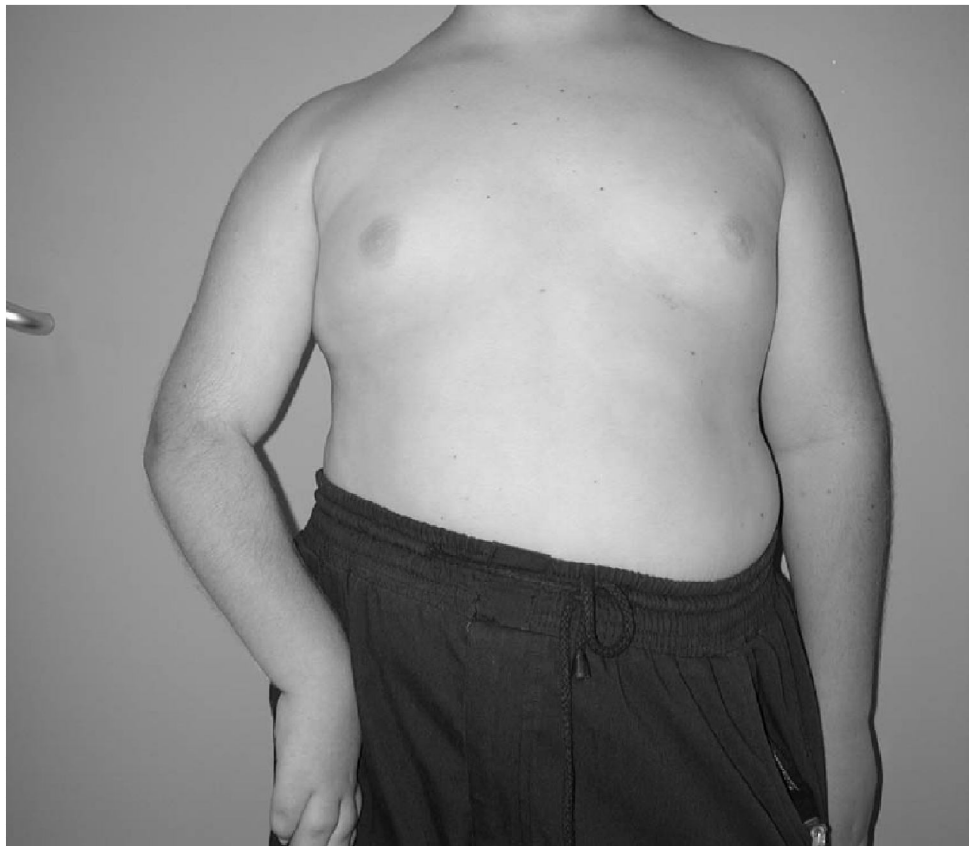ενόφθαλμος

βλεφαρόπτωση

# ΜΑΙΕΥΤΙΚΗ (ΝΕΟΓΝΙΚΗ) ΠΑΡΑΛΥΣΗ

---

## ΟΛΙΚΟΥ ΤΥΠΟΥ



# ΜΑΙΕΥΤΙΚΗ (ΝΕΟΓΝΙΚΗ) ΠΑΡΑΛΥΣΗ

---

## Κλινική εικόνα

Ακρο ακίνητο

κρέμεται στο πλάι

Αντανακλαστικά (-):

Moro

σύλληψης (ολικού τύπου)



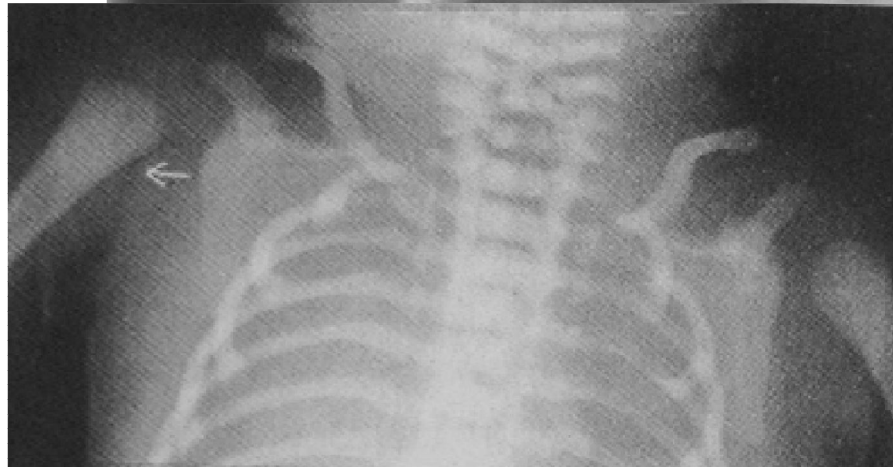
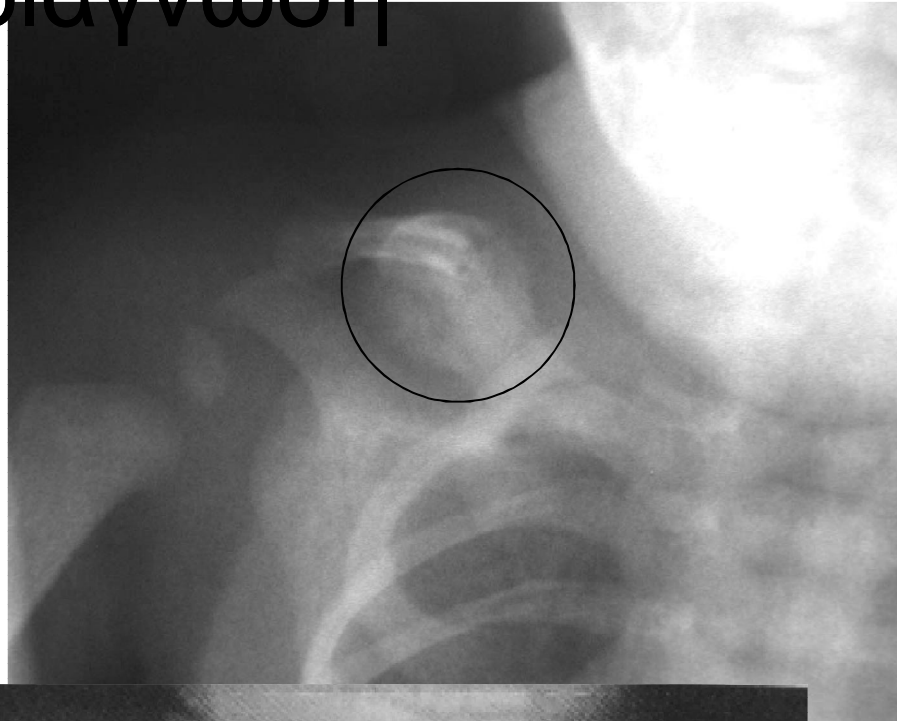
# ΜΑΙΕΥΤΙΚΗ (ΝΕΟΓΝΙΚΗ) ΠΑΡΑΛΥΣΗ

## Διαφορική διάγνωση

Κατάγματα

κλείδας

βραχιονίου



# ΜΑΙΕΥΤΙΚΗ (ΝΕΟΓΝΙΚΗ) ΠΑΡΑΛΥΣΗ

---

## Πρόγνωση

επάνοδος λειτουργίας δικεφάλου

< 3<sup>ος</sup> μήνας: άριστη

< 6<sup>ος</sup> μήνας: πολύ καλή

> 6<sup>ος</sup> μήνας: πτωχή

# ΜΑΙΕΥΤΙΚΗ (ΝΕΟΓΝΙΚΗ) ΠΑΡΑΛΥΣΗ

## *Πρόγνωση*

---

αποκατάσταση ως 18 μήνες

αυτοματη ιαση σε 80-90% περιπτωσεων

# ΜΑΙΕΥΤΙΚΗ (ΝΕΟΓΝΙΚΗ) ΠΑΡΑΛΥΣΗ

---

Πτωχοί προγνωστικοί παράγοντες

Ολικού τύπου

Κατωτέρου τύπου

Συνδρομο Horner (μύση-ενόφθαλμος-  
βλεφαρόπτωση)

Παράλυση μυών ωμοπλάτης

Παράλυση φρενικού

# ΜΑΙΕΥΤΙΚΗ (ΝΕΟΓΝΙΚΗ) ΠΑΡΑΛΥΣΗ

---

## *Διάγνωση*

- \* Ακτινολογικός έλεγχος (αποκλεισμός #)
- \* MRI

# ΜΑΙΕΥΤΙΚΗ (ΝΕΟΓΝΙΚΗ) ΠΑΡΑΛΥΣΗ

---

## Θεραπεία

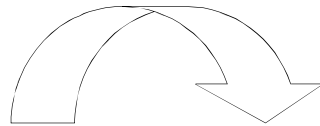
Στόχος: αποφυγή ρικνώσεων

διατήρηση νευρομυικών συνάψεων

εως την ανανευρωση

Νάρθηκες

Φυσικοθεραπεία



Συγκάμψεις

Οστικές παραμορφώσεις

Αστάθεια αρθρώσεων

# ΜΑΙΕΥΤΙΚΗ (ΝΕΟΓΝΙΚΗ) ΠΑΡΑΛΥΣΗ

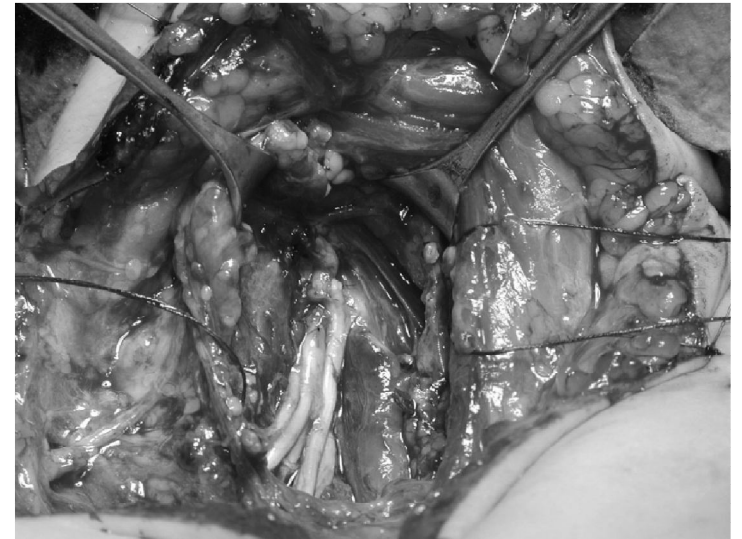
---

Θεραπεία: Χειρουργική

Αναμονή ως 3 μήνες

Διερεύνηση & Μικροχειρουργική

αποκατάσταση



# ΜΑΙΕΥΤΙΚΗ (ΝΕΟΓΝΙΚΗ) ΠΑΡΑΛΥΣΗ

---

## Χειρουργική αποκατάσταση

Μικροχειρουργική με χρήση μοσχευμάτων  
(γαστροκνημιαίο-μεσοπλεύρια-A7-παραπληρωματικό)

Πρώιμη

Αποτελέσματα

2 χρόνια

ικανοποιητικά: 50-60%



# ΜΑΙΕΥΤΙΚΗ ΠΑΡΑΛΥΣΗ

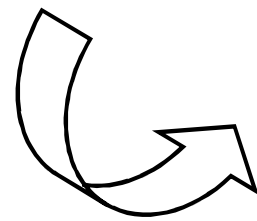
## Θεραπεία

---

### Χειρουργική αποκατάσταση

Στόχος: σταθεροποίηση ώμου

κάμψη αγκώνα

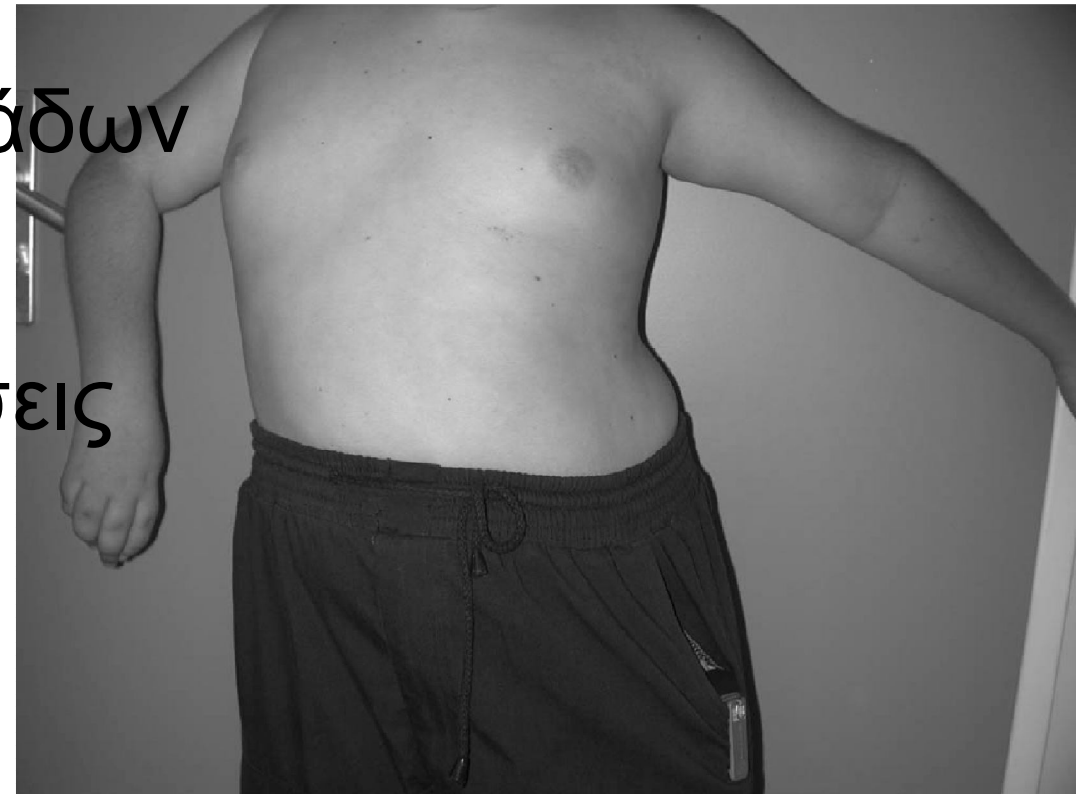


χέρι στο στόμα

## Χειρουργική αποκατάσταση

Καθυστερημένη: αντιμετώπιση  
υπολειπόμενων παραμορφώσεων



- \* Παράλυση μυικών ομάδων
- \* Βράχυνση άνω άκρου
- \* Οστικές παραμορφώσεις
- \* Αστάθεια αρθρώσεων
- \* Συγκάμψεις



# Δευτερογενείς επεμβάσεις

---

- Μυομεταφορές
  - ✓ Μισχωτές
  - ✓ Ελεύθερος λειτουργικός μύς
- Τενοδέσεις
- Σκελετικές επεμβάσεις
  - ✓ Αρθροδέσεις
  - ✓ Στροφικές οστεοτομίες



---

ΚΕΡΚΙΔΙΚΟ ΝΕΥΡΟ

# Ανατομία

---

A6-7-8 (ραχιαίο στέλεχος)

πίσω από βραχιόνιο

γύρω από αύλακα κερκιδικού

έξω μεσομύιο διάφραγμα

δικέφαλος

πρ-έξω επιφ. ανάμεσα σε δικέφαλο & ΒΚ

διχασμός σε

\* αισθητικό (επιπολής κερκιδικό)

\* εν τω βάθει κινητικό (ραχ. μεσόσπεο)

# Νεύρωση

---

Κινητική

ΝΕΥΡΟ ΕΚΤΑΣΗΣ

Τρικέφαλος

ΒΚ

Υππιαστής

Μ+ΒΚΕΚ, ΩΕΚ

ΚΕΔ, ΙΕΔ, ΙΕΜΔ

Μ+ΒΕΑ, ΜΑΑ

Αισθητική

Κερκιδικό 1/2 ραχιαίας

επιφ. χεριού

Ραχ. επιφ. αντίχειρα,

δείκτη, μέσου

# ΠΙΕΣΗ ΚΕΡΚΙΔΙΚΟΥ

---

Κεντρική πίεση κερκιδικού

Πίεση ραχ. μεσόστεου ν.

Σύνδρομο κερκιδικού σωλήνα

Πίεση επιτολής κερκιδικού

# Κεντρική πίεση κερκιδικού (στο βραχίονα)

---

Σπάνια

Αιτιολογία: # βραχιονίου, κακή χρήση βακτ. μασχάλης, ινώδης ταινία από έξω κεφαλή τρικεφάλου

Κ/Ε: αδυναμία έκτασης καρπού-δακτύλων  
αισθητικά συμπτώματα

(επικάλυψη από ΜΔ)

Θεραπεία: συνήθως υποχωρεί σε 1 μήνα  
διερεύνηση σε πίεση μετά από ανάταξη #



# Πίεση ραχιαίου μεσόστεου ν.

---

PMN: κινητικό νεύρο

Υππιαστής

ΩΕΚ

ΚΕΔ, ΙΕΔ, ΙΕΜΔ

ΜΑΑ, Μ+ΒΕΑ

# Πίεση ραχιαίου μεσόστεου ν.

---

ΚΕ: αδυναμία έκτασης δακτύλων & αντίχειρα

έκταση καρπού ΟΚ αλλά κερκιδική απόκλιση

εύρος αδυναμίας: από ελάχιστη ως πολύ σοβαρή

ΟΧΙ αισθητικά συμπτώματα

# Πίεση ραχιαίου μεσόστεου ν.

---

σημεία πίεσης

ΒΚ άρθρωση:

περιτονία, αιματώματα, όγκοι,  
αγγεία (κερκ. παλίνδρ. α.) (leash of Henry)

Ινώδες χείλος Υ

Κεντρικό χείλος Υ (arcade of Froshe)

Περιφερικό χείλος Υ

# Πίεση ραχιαίου μεσόστεου ν.

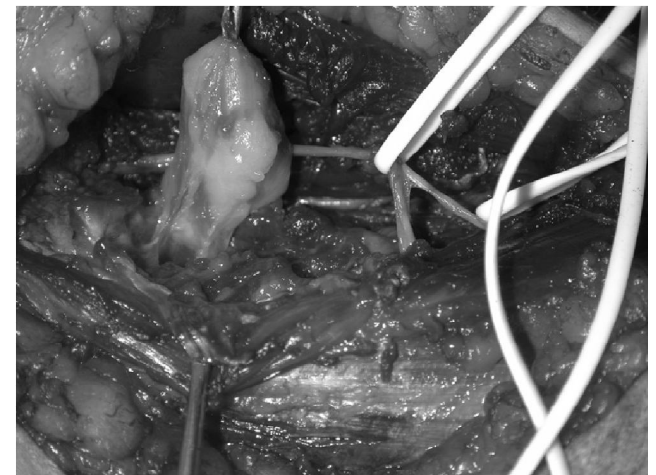
---

Θεραπεία:

Ογκοί: αφαίρεση

Οξεία νευρίτιδα (< 3μ): περιορισμός δραστηριότητας, ΓΝ

Χρόνια >> : νευρόλυση



# Σύνδρομο κερκιδικού σωλήνα

---

Αιτιολογία: δυναμικό σύνδρομο διαμερίσματος

παροδική ισχαιμία PMN χωρίς αξονική βλάβη

Κ/Ε: πόνος κερκιδικής επιφ. αντιβραχίου- ευαισθησία

επιδείνωση με δραστηριότητα (στροφή αντιβραχίου)

ΟΧΙ μυική αδυναμία

ΟΧΙ αισθητικές διαταραχές

Δ/Δ: επικονδυλίτιδα (συχνά συνυπάρχει)

Θεραπεία: συντηρητική - χειρουργική

# Πίεση επιπολής κερκιδικού (Wartenberg)

---

Ανατομία: κάτω από ΒΚ  
ΒΚ/ ΩΕΚ

Υποδόριο πάνω στο 1ο διαμέρισμα

Αιτιολογία: τραύμα  
φλεβοκαθετήρας  
εξωτερική πίεση  
επαναλαμβανόμενες κινήσεις

# Πίεση επιπολής κερκιδικού (Wartenberg)

---

Κ/Ε : πόνος

υπαισθησία

παραισθησίες

Δ/Δ: σ. De Quervain

Θεραπεία: συντηρητική - χειρουργική

---

**MEZO NEYPO**



# ΜΕΣΟ ΝΕΥΡΟ

---

πρ. έξω + πρ. έσω δευτερεύον στέλεχος

Αγκώνας

Π: \* παλαμιαίο μεσόστεο (κινητικό ν.)

Πηχαιοκαρπική

Κ: \* αισθητικός κλ.

Π: \* κινητικός κλ.(θέναρ)

\* δακτυλικά ν.

## ΜΕΣΟ ΝΕΥΡΟ

Νεύρωση  
κινητική

Νεύρωση  
αισθητική

στ. πρηνιστής  
ΚΚΚ  
Επ ΚΔ,  
κερκιδικό 1/2 ΕτβΚΔ  
ΜΚΑ

τ. πρηνιστής  
ΒΑΑ, ΒΚΑ (επιπ. μοίρα)  
αντιθετικός  
ελμινθοειδείς (1,2)

Παλαμιαία επιφ. 3 <sup>1/2</sup> δακτ  
Ραχιαία επιφ. Φ3 >>

# ΜΕΣΟ ΝΕΥΡΟ

---

\* κεντρική πίεση μέσου ν.

παλαμιαίο μεσόστεο

κινητικές διαταραχές

σύνδρομο στρογγ. πρηνιστή

αισθητικές διαταραχές

\* πίεση στον καρπό

# ΜΕΣΟ ΝΕΥΡΟ

---

\* πίεση στον καρπό

σύνδρομο καρπιαίου σωλήνα

Πολύ συχνό

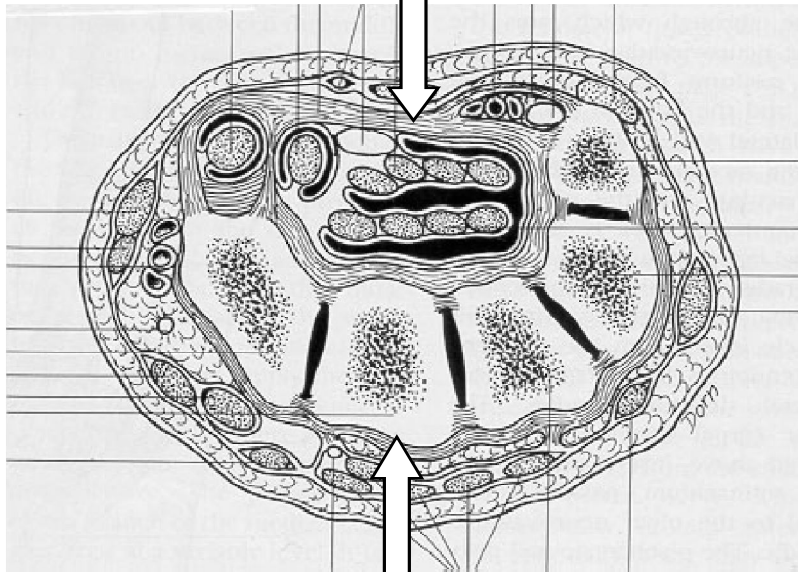
γυναίκες μέσης ηλικίας

ΗΠΑ: 1,4 % ενηλίκων εργαζόμενων (1988)

# ΜΕΣΟ ΝΕΥΡΟ

καρπιαίος σωλήνας

Εγκάρσιος σύνδεσμος



Οστά καρπού

Περιέχει

\* Τένοντες

ΜΚΑ, ΕπΚΔ, ΕντβΚΔ

\* μέσο νεύρο

# ΜΕΣΟ ΝΕΥΡΟ

ΣΚΣ

## Αιτιολογία

- \* τραύμα
  - \* φλεγμονή
  - \* επαναλ. μικροτραυματισμοί
  - \* μεταβολικά
  - \* συστηματικά
- ΡΑ, εγκυμοσύνη

Αμφοτερόπλευρο

Διπλή πίεση

# ΜΕΣΟ ΝΕΥΡΟ

---

ΣΚΣ

ΝΥΚΤΕΡΙΝΗ ΕΠΙΔΕΙΝΩΣΗ

Επιδείνωση με επαναλαμβανόμενες κινήσεις

A/E

\* πόνος

\* παραισθησίες παλαμιαίας-κερκιδικής  
επιφάνειας χεριού

ΣΚΣ

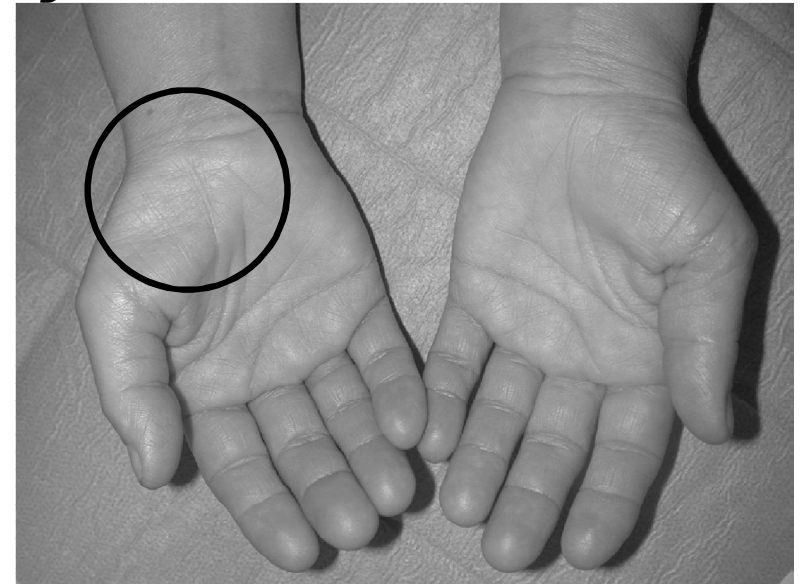
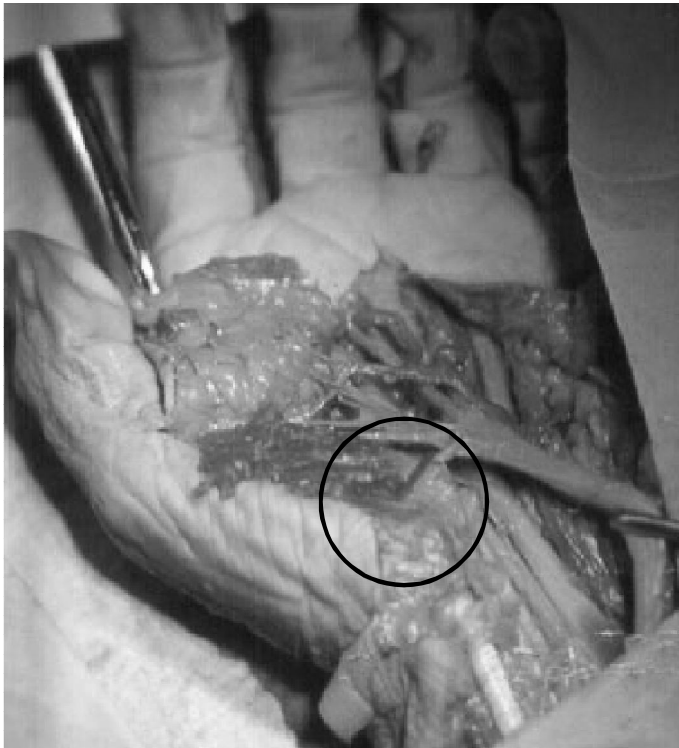
# ΜΕΣΟ ΝΕΥΡΟ

Μακροχρόνιο ΣΚΣ

\* πόνος \* παραισθησίες

\* ατροφία θένaros

βλάβη κινητικού κλ. μυών θένaros



αδυναμία αντίθεσης  
αντίχειρα

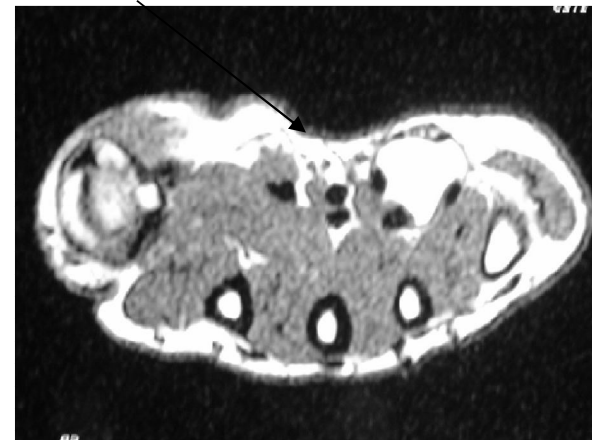
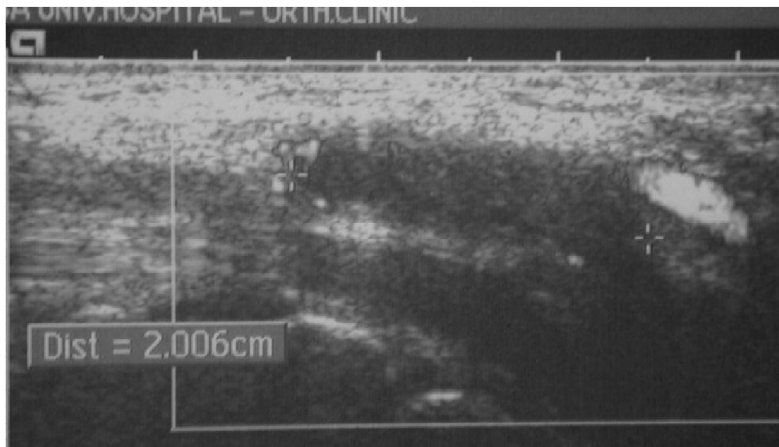


ΣΚΣ

# ΜΕΣΟ ΝΕΥΡΟ

## Διάγνωση

- \* Κλινική εξέταση: υποκειμενική (συνεργασία ασθενούς)
- \* ΗΜΓ: αντικειμενική (συσχέτιση με κλινικά ευρήματα)  
περιφ. κιν. ταχ > 4.5 msec & περιφ. αισθ. ταχ. > 3.5 msec = ανωμαλία
- \* Απεικονιστικές μέθοδοι: U/S, MRI

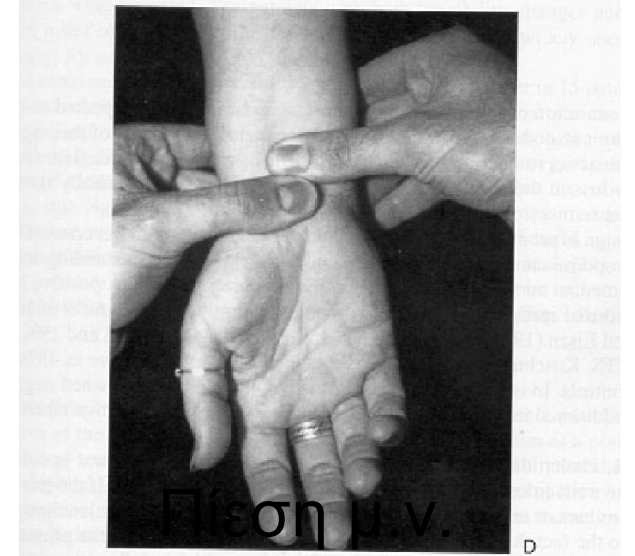
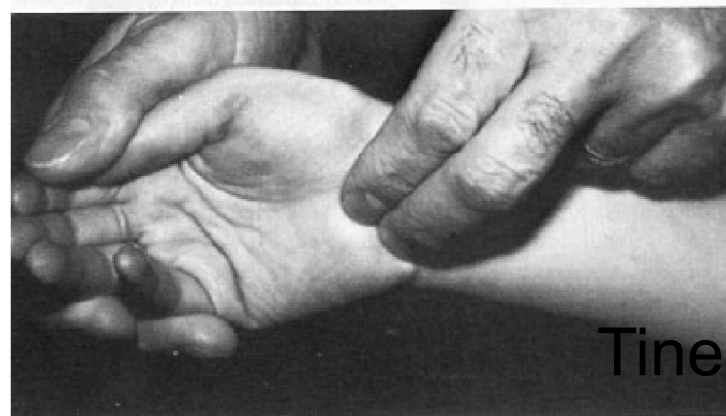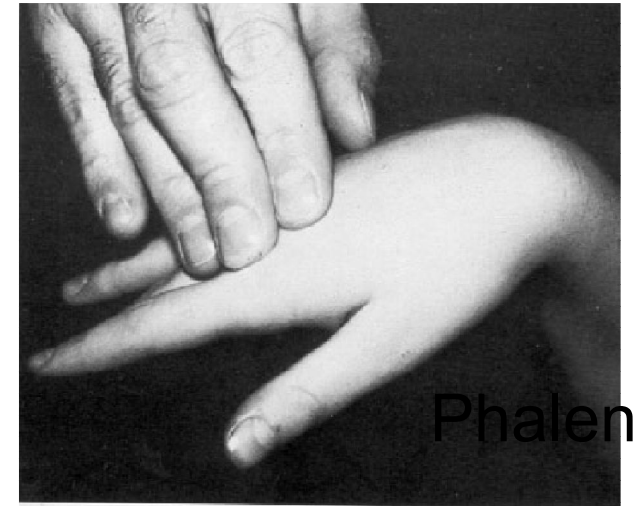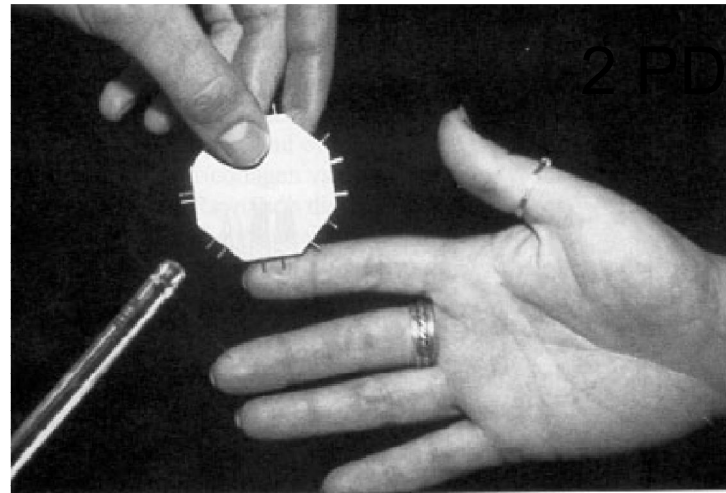


# ΜΕΣΟ ΝΕΥΡΟ

ΣΚΣ

Διάγνωση

\* κλινική εξέταση



\* ακινητοποίηση καρπού σε ουδέτερη θέση

ΜΣΑΦ

αντιμετώπιση συστηματικών καταστάσεων

\* τοπική έγχυση στεροειδών:

παροδική βελτίωση

\* !!! άλλες θεραπείες:

βελονισμός, γιόγκα, ηλεκτροδιέγερση

# ΜΕΣΟ ΝΕΥΡΟ

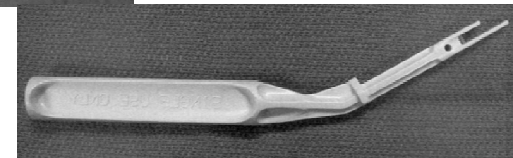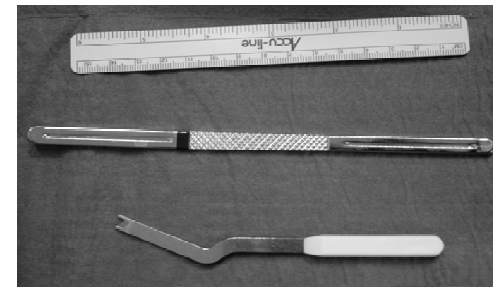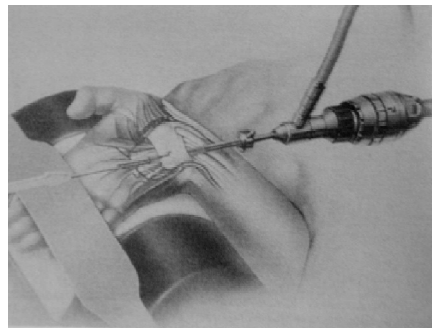
ΣΚΣ- Χειρουργική Θεραπεία

Διάνοιξη: διατομή εγκαρσίου συνδέσμου

κλασσική

2 μικρές τομές +/- εργαλεια φωτισμου

ενδοσκοπική



ΣΚΣ- Θεραπεία

**ΜΕΣΟ ΝΕΥΡΟ**

---

πρώιμη θεραπεία

καλύτερα αποτελέσματα

Ασθενείς με συμπτώματα > 3 χρόνια:

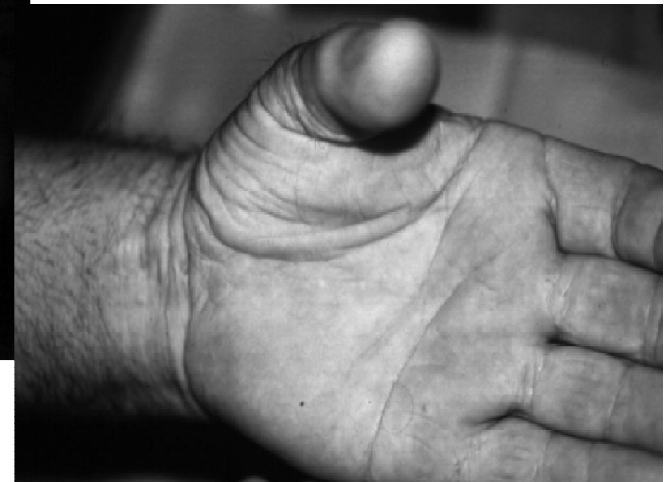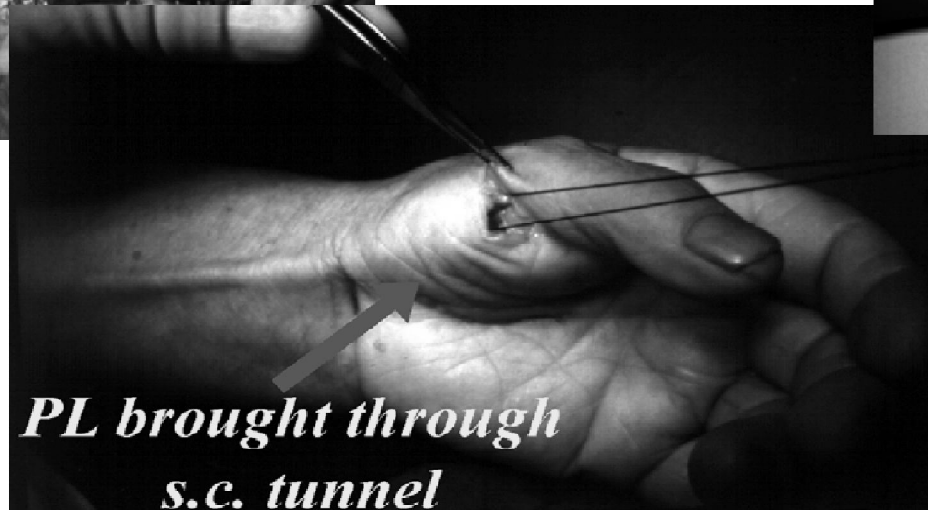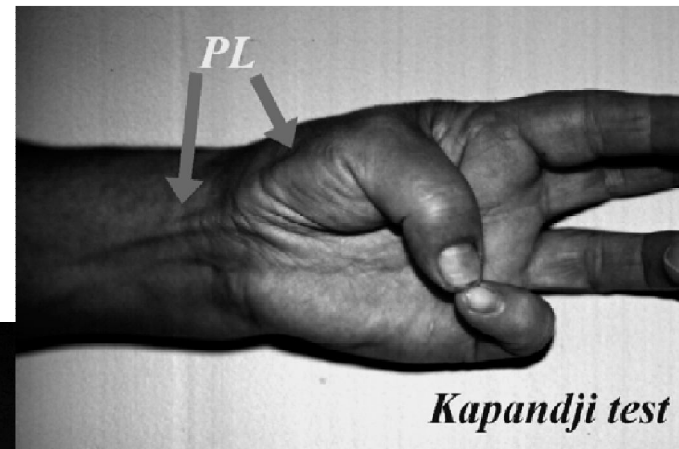
1/2 πιθανότητες για ανακούφιση

μετά από θεραπεία

# ΜΕΣΟ ΝΕΥΡΟ

ΣΚΣ με ατροφία θεναρος

Τενοντομεταφορα ΜΠ (Camitz)



---

**QΛENIO NEYPO**

# ΩΛΕΝΙΟ ΝΕΥΡΟ

---

Πρ. έσω δευτερεύον στέλεχος

Αγκώνας

Πηχαιοκαρπική (κανάλι Guyon)

κινητικοί + αισθητικοί κλ.



Νεύρωση κινητική

Νεύρωση αισθητική

---

ΩΚΚ

ωλένιο 1/2 ΕΤΒ ΚΔ

Μικρό δ.: καμπτ, αππαγ, αντιθ  
ελμινθοειδείς (3, 4)

μεσόστεοι

αντίχειρας: προσαγωγός,

ΒΚΑ (εν τω βάθει μοίρα)

Παλαμιαία & ραχιαία

επιφ. 1 1/2 δακτ.

Ωλένιο χείλος χεριού-  
πηχεοκαρπικής

# ΩΛΕΝΙΟ ΝΕΥΡΟ

---

Πίεση

\* καρπός: κανάλι Guyon

\* αγκώνας

## Πίεση στον αγκώνα

---

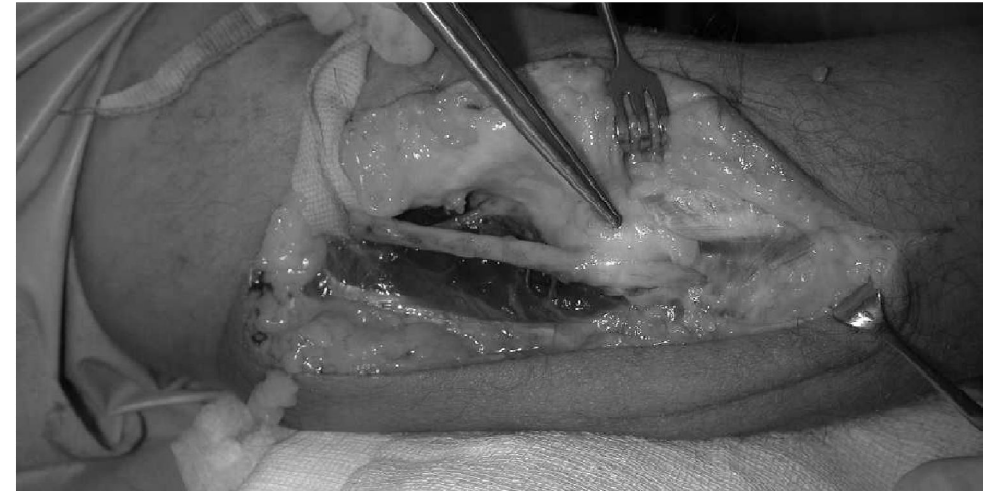
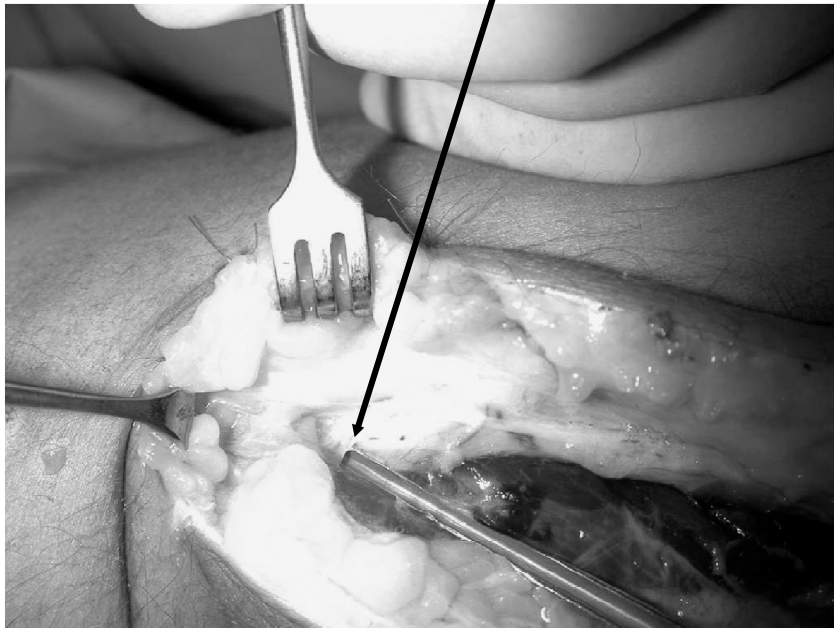
### Σημεία πίεσης

- \* μεσομύια διαφράγματα  
& ινώδεις ταινίες
- \* παρατροχίλιος απόφυση:  
#, βλαισότητα
  - \* αύλακα ωλεκράνο: εντός, εκτός
  - \* μεταξύ 2 κεφαλών ΩΚΚ
  - \* έξοδος από ΩΚΚ  
απονεύρωση καμπτ-πρην

# Σημεία πίεσης

# ΩΛΕΝΙΟ ΝΕΥΡΟ

\* μεσομύια διαφράγματα  
(εσω) & ινώδεις ταινίες  
(arcade of Struthers) 8 εκ.  
κεντρικά της παρατροχιλίας

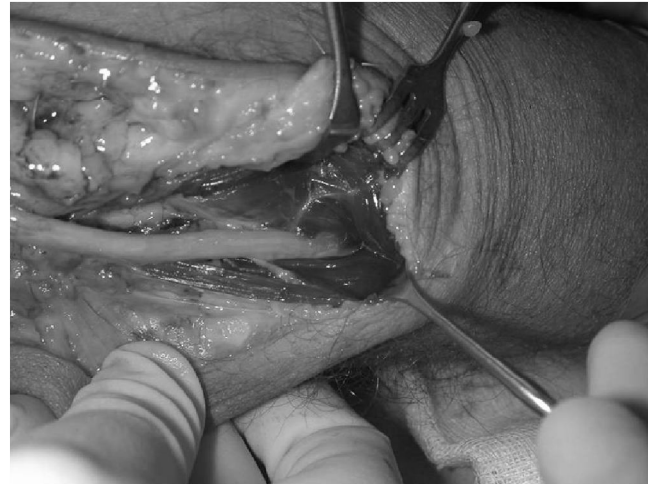

\* παρατροχίλια απόφυση:  
#, βλαισότητα  
συνδεσμος Osborne  
(cubital tunnel retinaculum)  
= συνδεσμος απο παρατροχιλια σε ωλεκραν

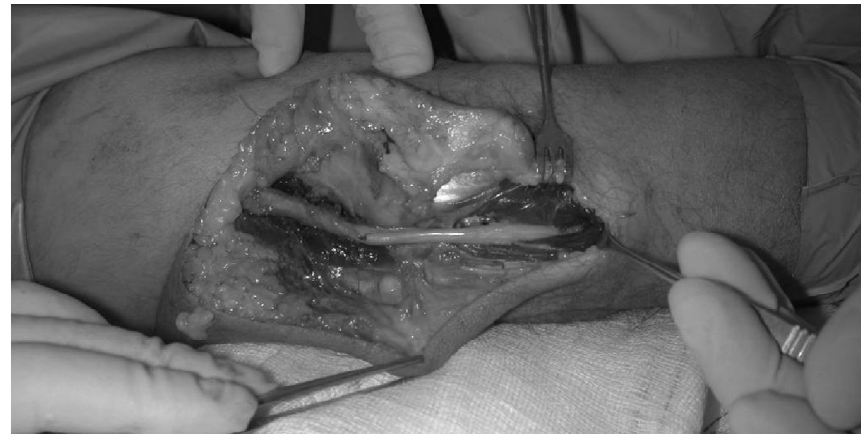# ΩΛΕΝΙΟ ΝΕΥΡΟ

---

\* αύλακα ωλεκράνου  
εντός, εκτός



\* έξοδος από ΩΚΚ  
απονεύρωση καμππ-πρην



# ΩΛΕΝΙΟ ΝΕΥΡΟ

---

Πίεση στον αγκώνα

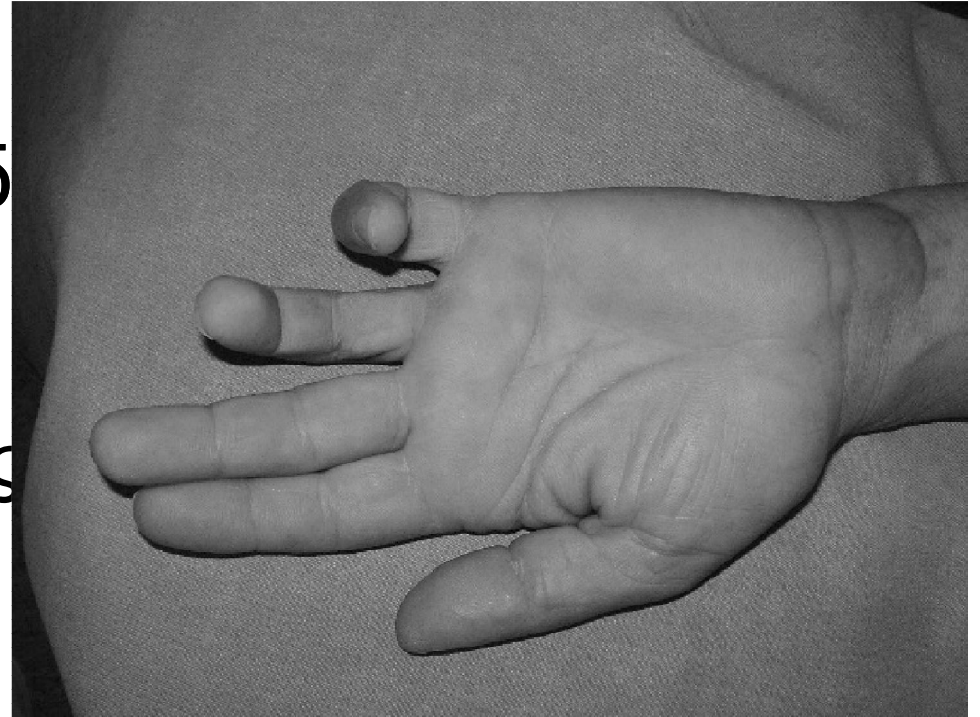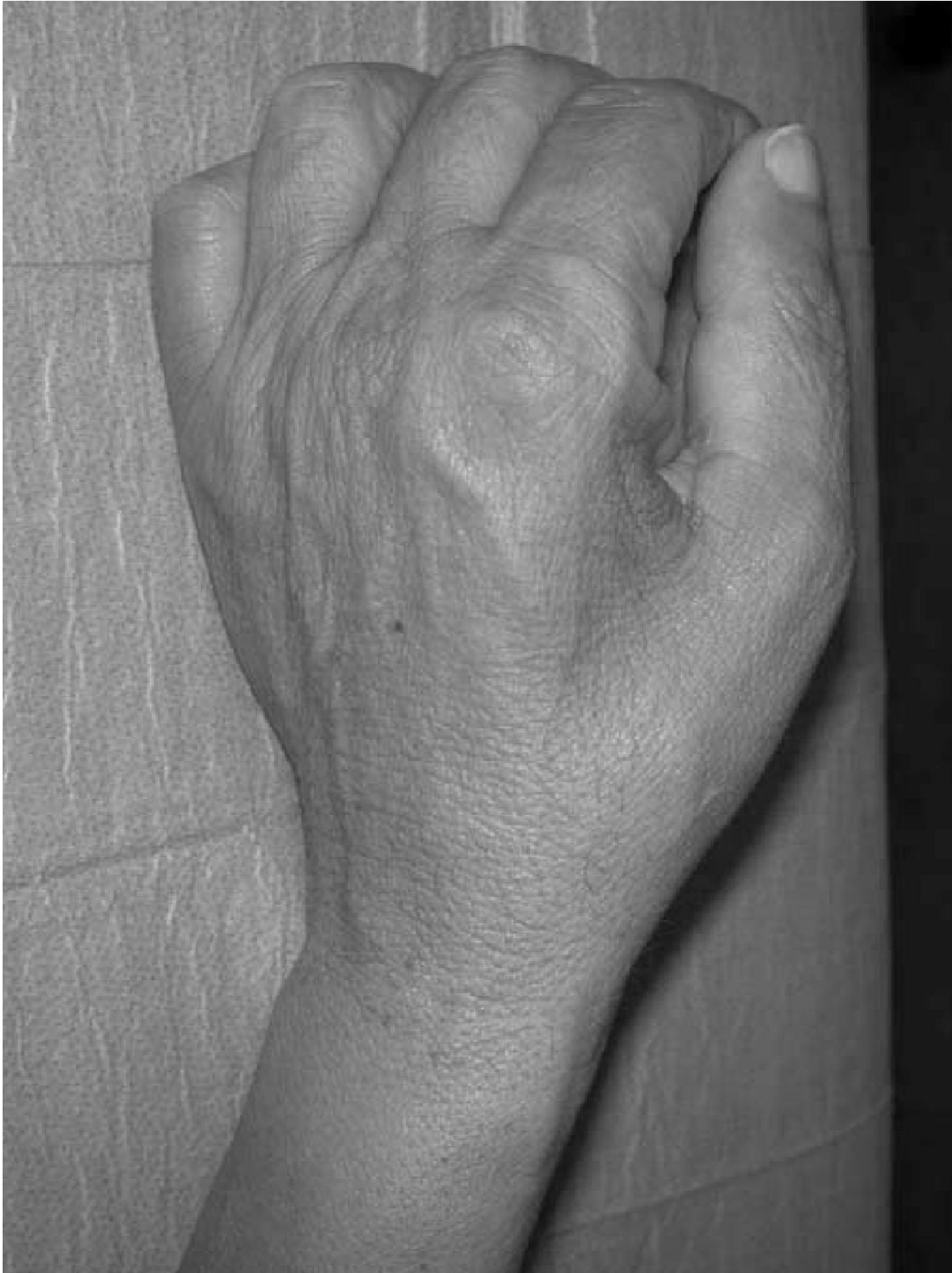A/E

- \* πόνος έσω επιφάνειας αγκώνα-ακτινοβολία
- \* παραισθησίες παραμέσου-μικρού δ.

ΝΥΚΤΕΡΙΝΗ ΕΠΙΔΕΙΝΩΣΗ

σε ασθενείς που κοιμούνται με λυγισμένους αγκώνες

# ΩΛΕΝΙΟ ΝΕΥΡΟ



5  
5  
4  
3  
3

### Διάγνωση

\* κλινική εξέταση

εκτίμηση ολοκλήρου α.α

δοκιμασίες πρόκλησης (αγκώνα + καρπού)

Σημεία χρόνιας πίεσης (ατροφία αυτοχθ, σ. Froment)

Αδυναμία 1ου ΡΜ+προσαγ αντ  
αντιρροπείται από ΜΚΑ



# ΩΛΕΝΙΟ ΝΕΥΡΟ

---

Πίεση στον αγκώνα

Διάγνωση

\* Α/Α έλεγχος

\* ΗΜΓ

# ΩΛΕΝΙΟ ΝΕΥΡΟ

---

Πίεση στον αγκώνα-Θεραπεία

οξεία-υποξεία-χρόνια

Σε οξείες καταστάσεις άρση αιτίου

αποφυγή εξωτερικής πίεσης

παρατεταμένης κάμψης

# Πίεση στον αγκώνα-Θεραπεία

---

## Χρόνια

- \* αποσυμπύεση νεύρου +/- μετάθεση  
sc, υπο- im
- \* αφαίρεση παρατροχίλιας απόφυσης

# ΩΛΕΝΙΟ ΝΕΥΡΟ

---

Πίεση στον καρπό: κανάλι Guyon

3 επίπεδα πίεσης:

ΠΙΣΟΕΙΔΕΣ - ΑΓΚΙΣΤΡΩΤΟ

ΜΥΙΚΕΣ+ΑΙΣΘ ΔΙΑΤ / ΜΥΙΚΕΣ ΔΙΑΤ / ΑΙΣΘ ΔΙΑΤ

Θεραπεία: Διάνοιξη