

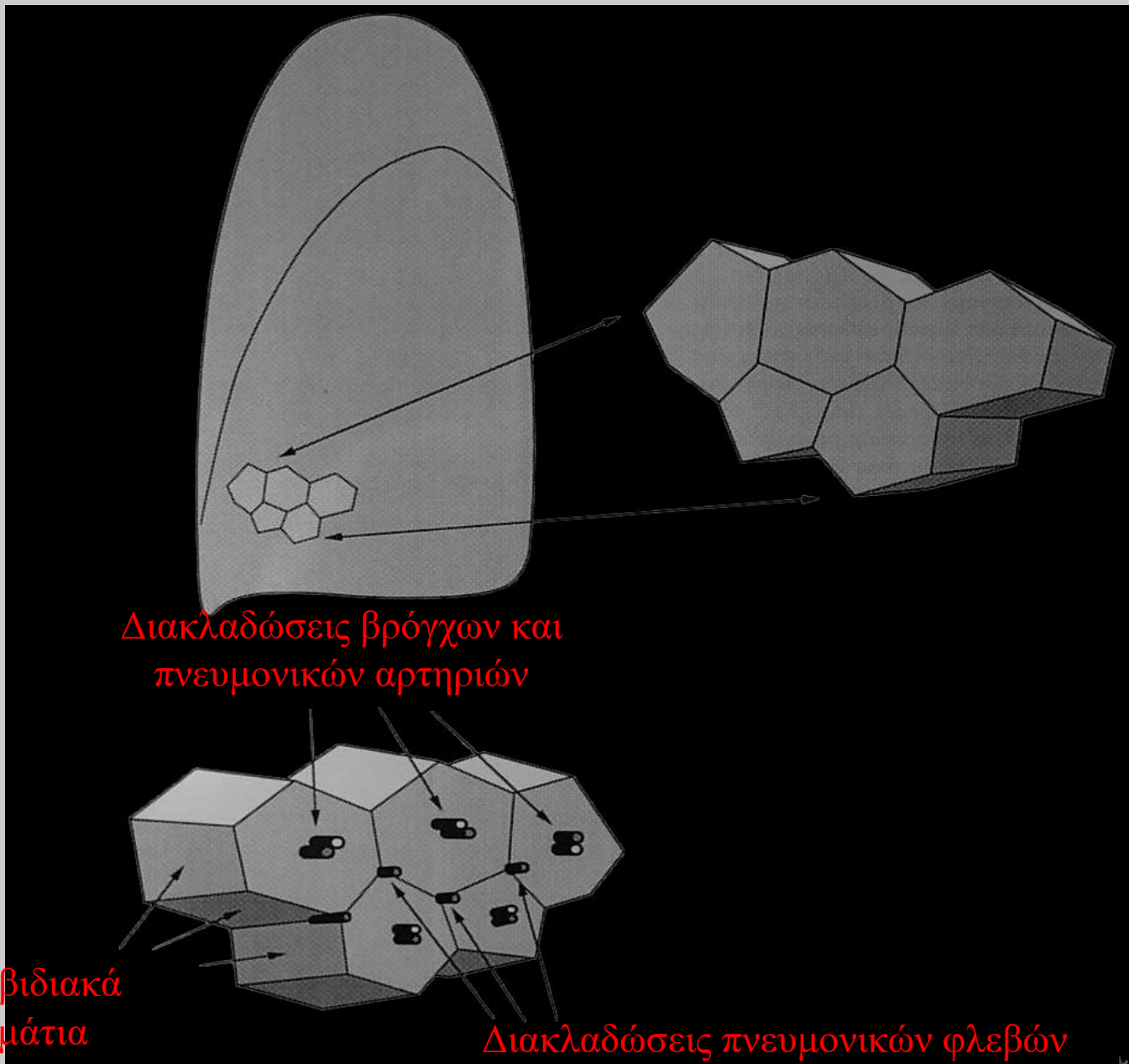


Πανεπιστήμιο Θεσσαλίας  
Τμήμα Ιατρικής  
Εργαστήριο Ακτινολογίας – Ιατρικής Απεικόνισης

Διδάσκοντες		
Ιωάννης Β.	Φεζουλίδης	Καθηγητής
Μαριάννα	Βλυχού	Καθηγήτρια
Έφη	Καψαλάκη	Αναπλ. Καθηγήτρια
Αικατερίνη Γ.	Βάσιου	Αναπλ. Καθηγήτρια
Χρήστος	Ρούντας	Επικ. Καθηγητής

ΕΜΦΥΣΗΜΑ - ΔΙΑΜΕΣΑ  
ΠΝΕΥΜΟΝΙΚΑ ΝΟΣΗΜΑΤΑ

ΑΚΤΙΝΟΛΟΓΙΚΗ ΔΙΕΡΕΥΝΗΣΗ

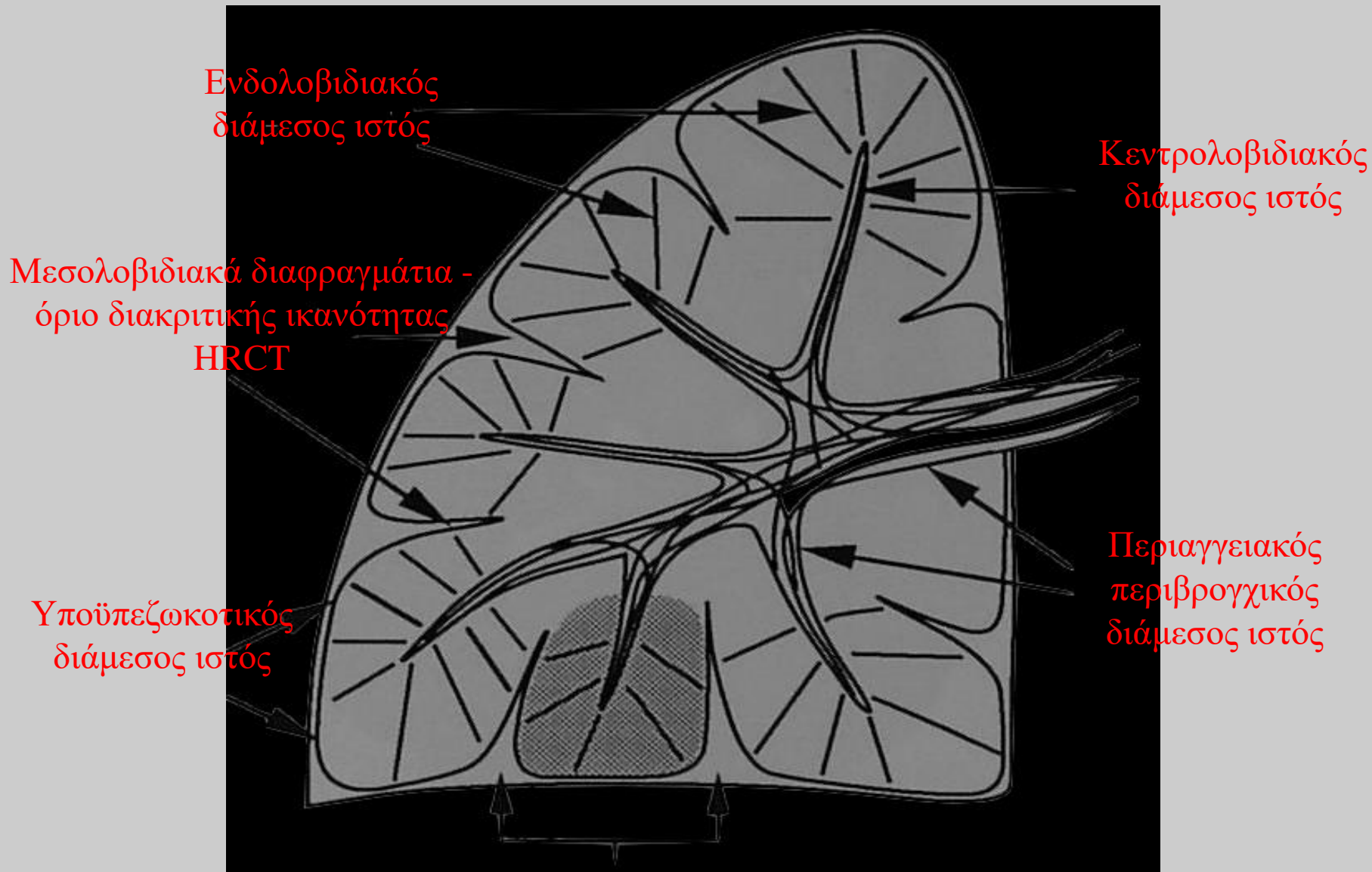


2ης τάξεως  
Πνευμονικά  
λοβίδια

Διακλαδώσεις βρόγχων και  
πνευμονικών αρτηριών

Μεσολοβιδιακά  
διαφραγμάτια

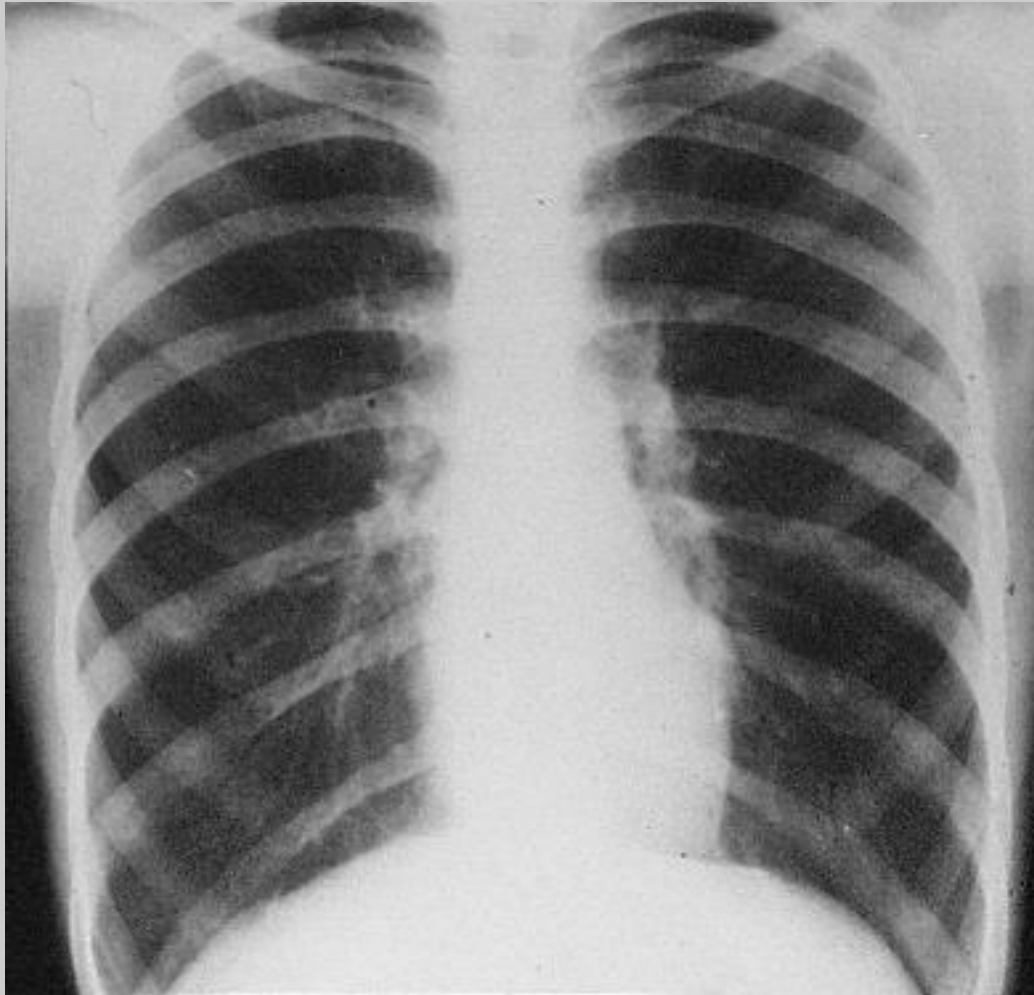Διακλαδώσεις πνευμονικών φλεβών



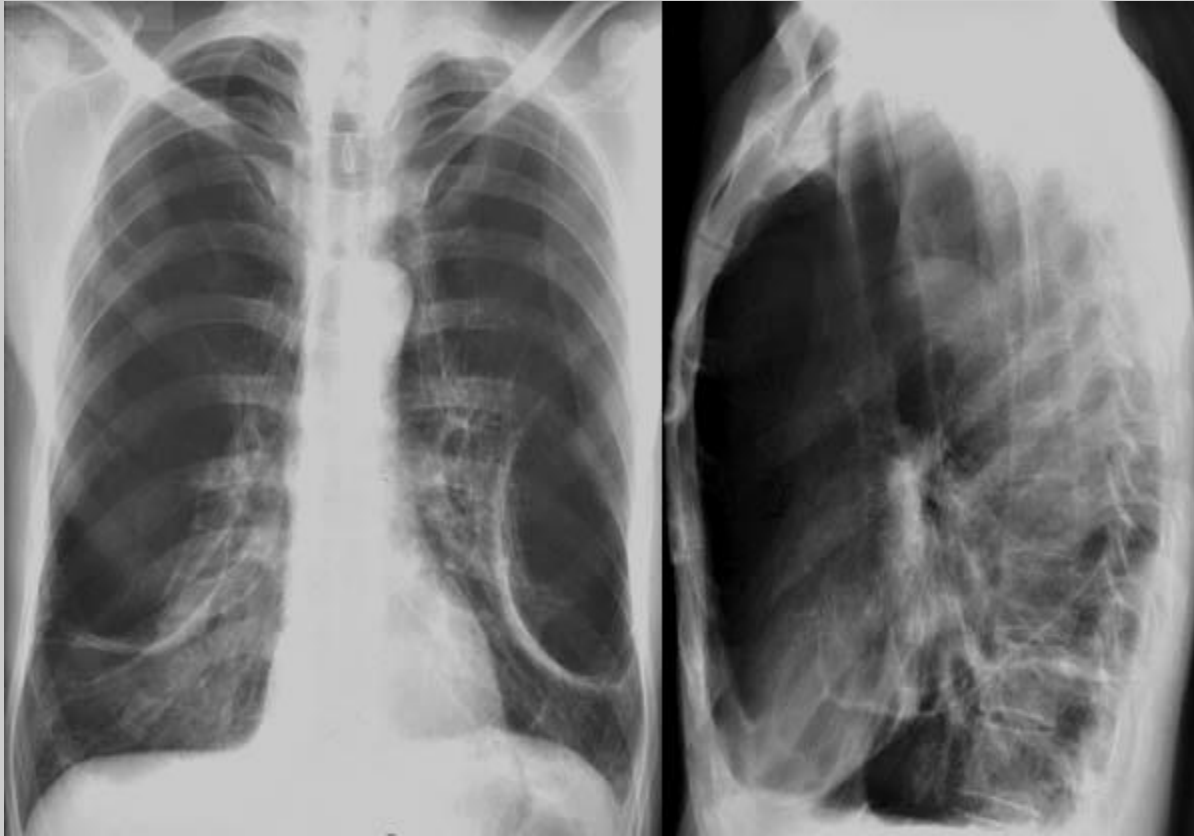2ης τάξεως πνευμονικό λοβίδιο (1 έως 2,5 εκ.)

# Εμφύσημα

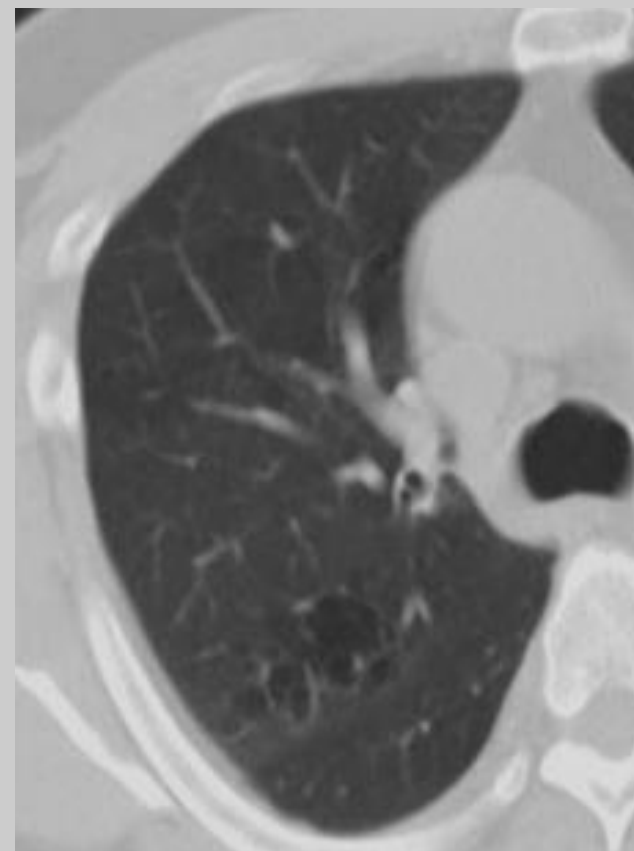
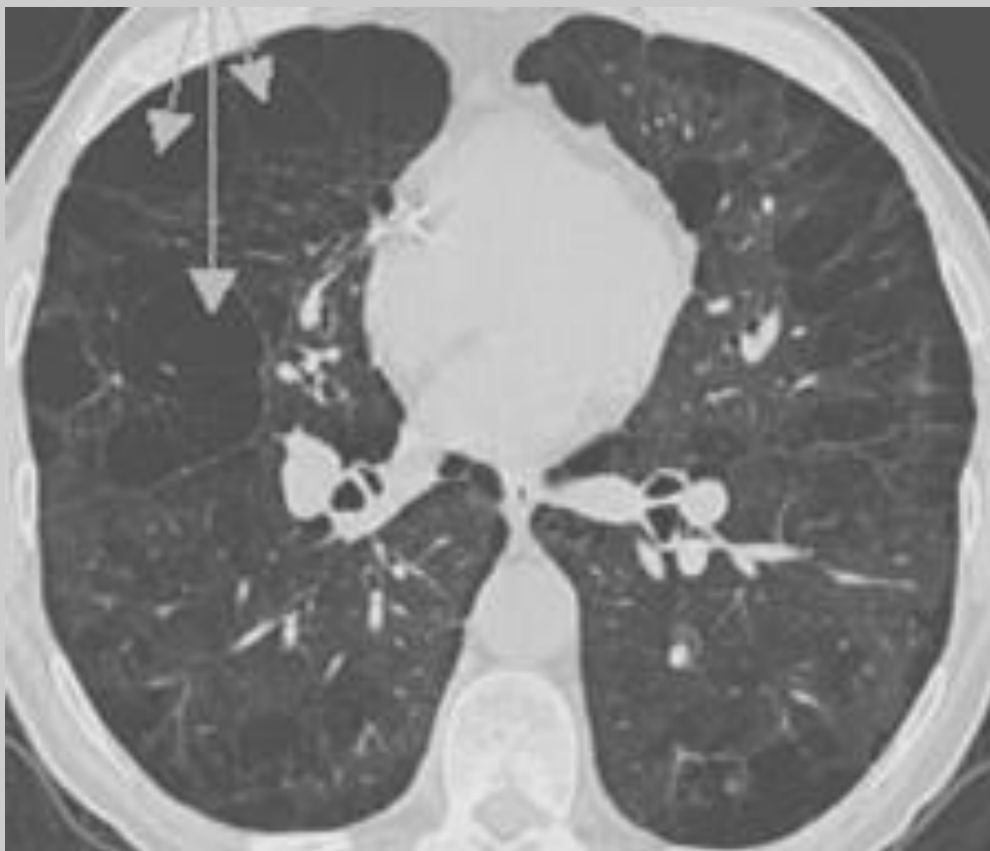
- Καταστροφή του τοιχώματος των τελικών βρογχιολίων με αποτέλεσμα την διεύρυνση των αερωδών χώρων
- Προδιαθεσικοί παράγοντες: Κάπνισμα, έλλειψη Α1-αντιθρυψίνης
- Απεικόνιση με α/α, Υπολογιστική Τομογραφία και Υπολογιστική Τομογραφία Υψηλής Ευκρίνειας (HRCT)



Υπερδιαύγαση πνευμόνων - σταγονοειδής καρδιά -  
κατάσπαση ημιδιαφραγμάτων - αύξηση μεσοπλευρίων  
διαστημάτων: Τυπική εικόνα εμφυσηματικού θώρακα

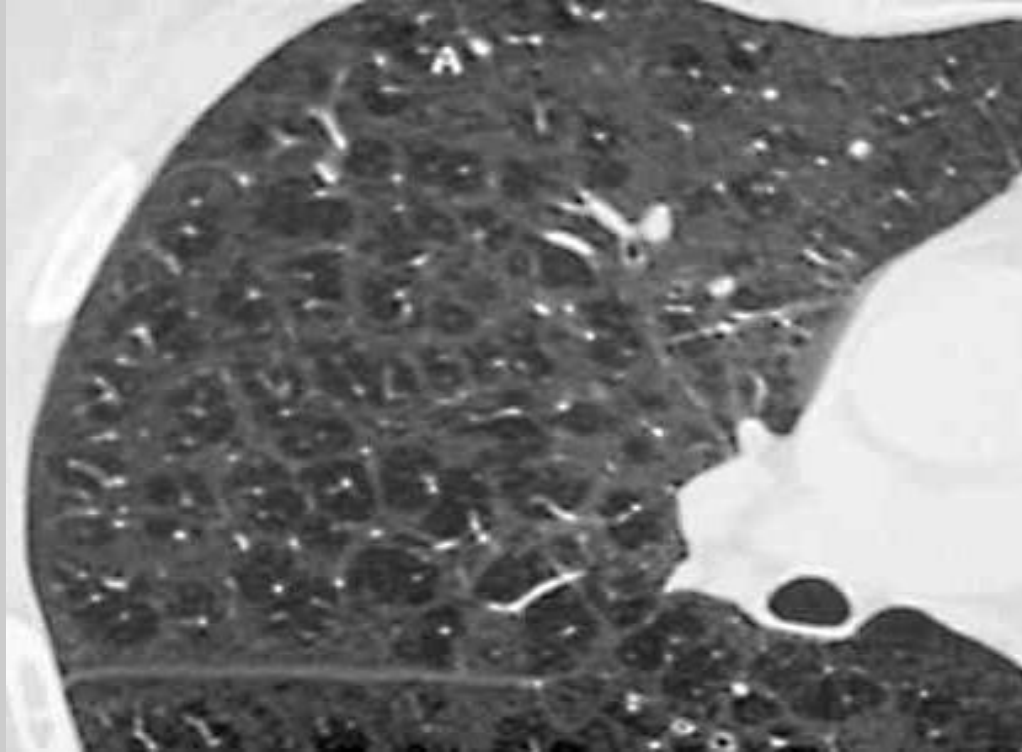


Υπερδιαύγαση πνευμόνων - σταγονοειδής καρδιά -  
κατάσπαση ημιδιαφραγμάτων - αύξηση μεσοπλευρίων  
διαστημάτων. Στην πλάγια λήψη αναδεικνύεται  
διόγκωση του οπισθοστερνικού χώρου και αύξηση της  
προσθιοπίσθιας διαμέτρου του θώρακα (πιθοειδής  
θώρακας): Τυπική εικόνα εμφυσηματικού θώρακα



Υπολογιστική Τομογραφία: παρουσία  
διογκωμένων αεροχώρων χωρίς  
αγγείωση

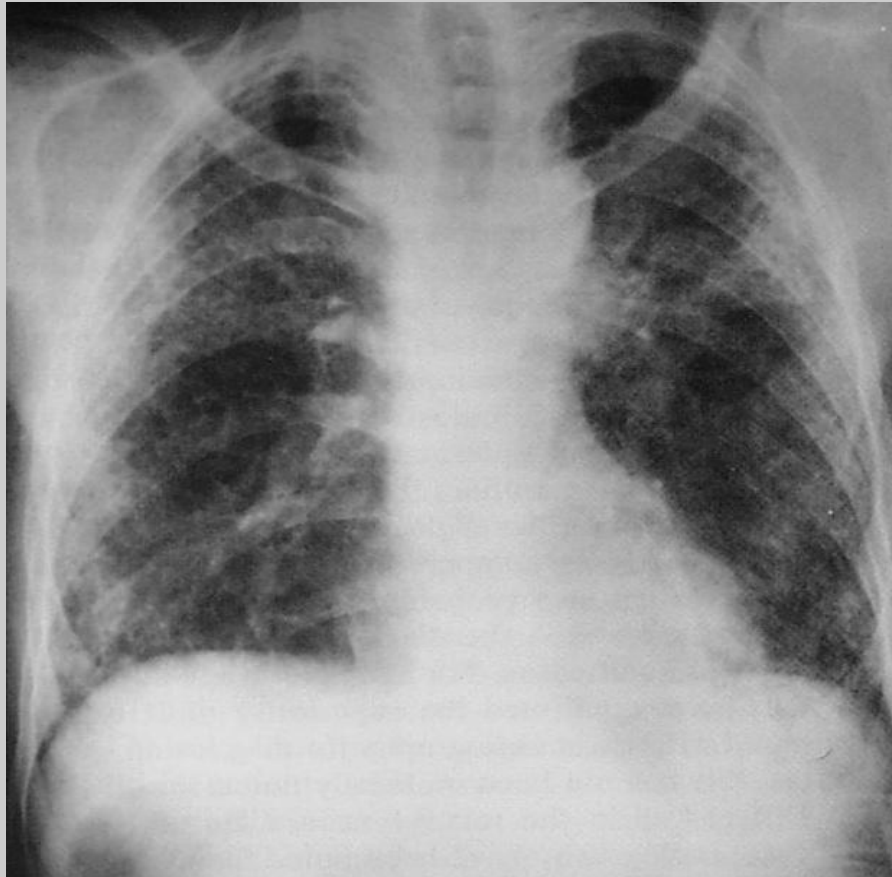




HRCT: εξέταση εκλογής

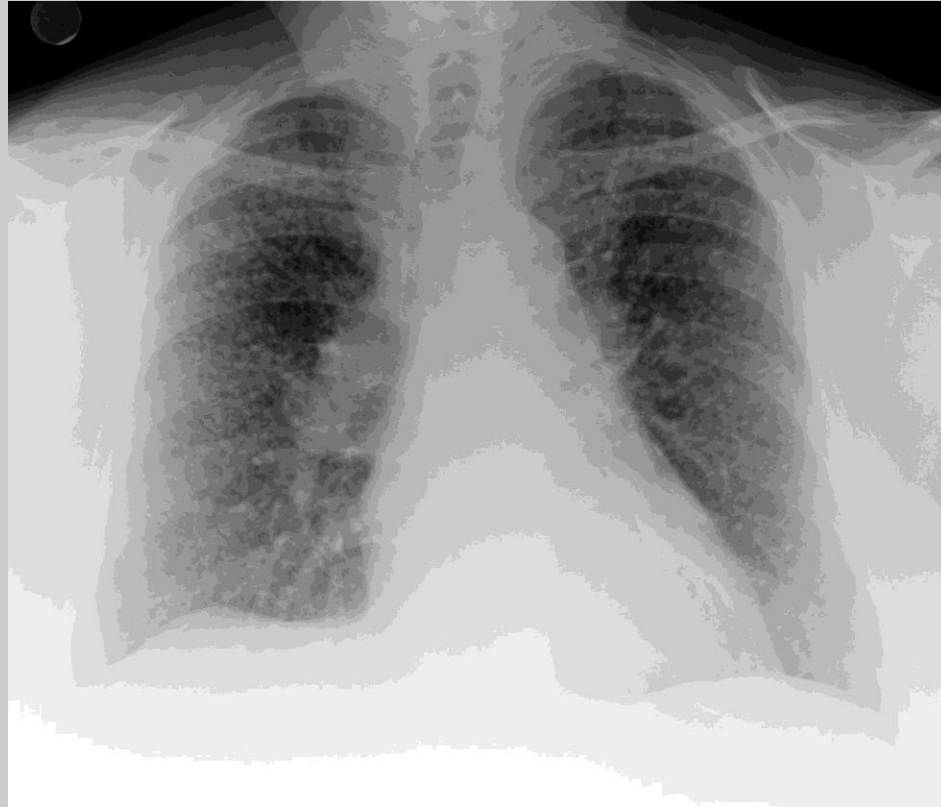# Διάμεσες νόσοι των πνευμόνων

- Ιδιοπαθής πνευμονική ίνωση
- Σαρκοείδωση
- Αυτοάνοσα νοσήματα
- Επαγγελματικά νοσήματα
- Απεικόνιση με α/α, ΥΤ και HRCT (ιδανική για απεικόνιση του διάμεσου πνευμονικού δικτύου)
- Τελική εικόνα: ίνωση του τοιχώματος των κυψελίδων και εικόνα μελισσοκηρήθρας

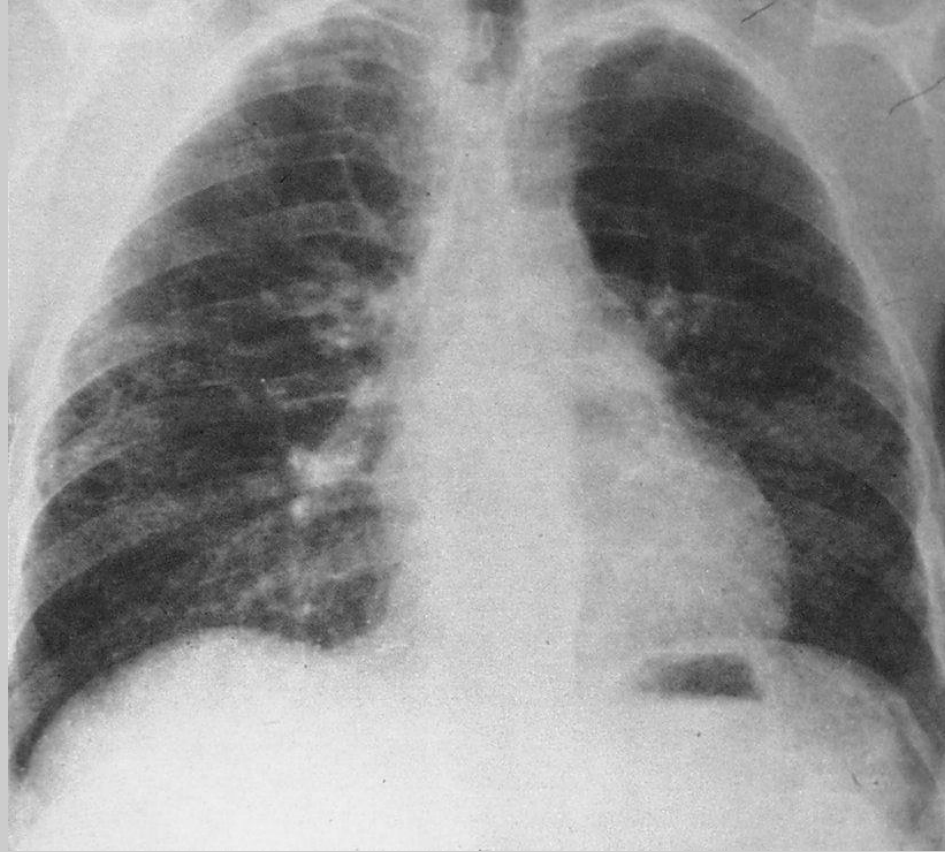


Εικόνα διάχυτων δικτυωτού τύπου σκιάσεων  
σε αμφοτέρους τους πνεύμονες, ιδία δεξιά  
(ιδιοπαθής πνευμονική ίνωση)

## Διάμεσες πνευμονικοί νόσοι

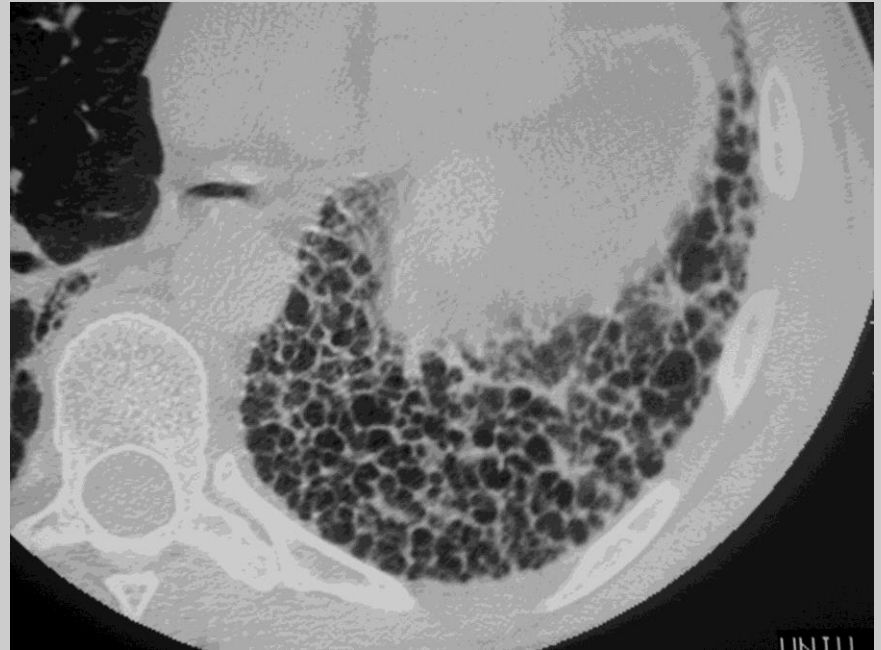
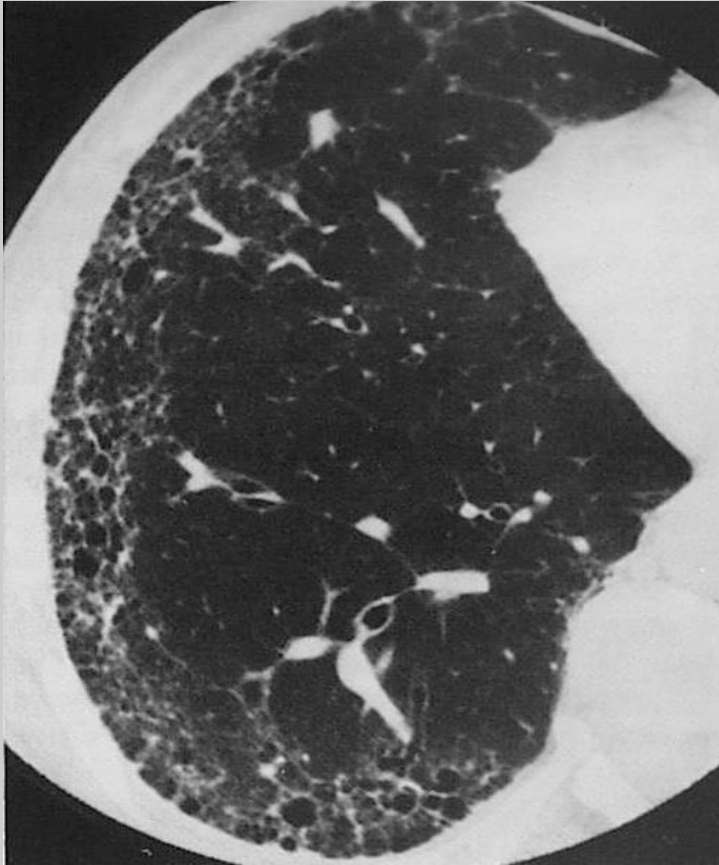
Πάχυνση του διάμεσου δικτύου σε  
αμφότερους τους πνεύμονες - διόγκωση  
της δεξιάς πνευμονικής πύλης, πιθανόν  
από λεμφαδένες (σαρκοείδωση)



Εικόνα δικτυωτού τύπου σκιάσεων  
στα μέσα πνευμονικά πεδία άμφω  
(ρευματοειδής αρθρίτιδα)

## Διάμεσες πνευμονικοί νόσοι



HRCT - Πάχυνση των μεσολοβιδίων  
διαφραγματίων με σχηματισμό μικρών  
κύστεων με παχυσμένο τοίχωμα δίκην  
μελισσοκηρήθρας