



ΠΑΝΕΠΙΣΤΗΜΙΟ ΘΕΣΣΑΛΙΑΣ

Σχολή Επιστήμης Φυσικής Αγωγής & Αθλητισμού

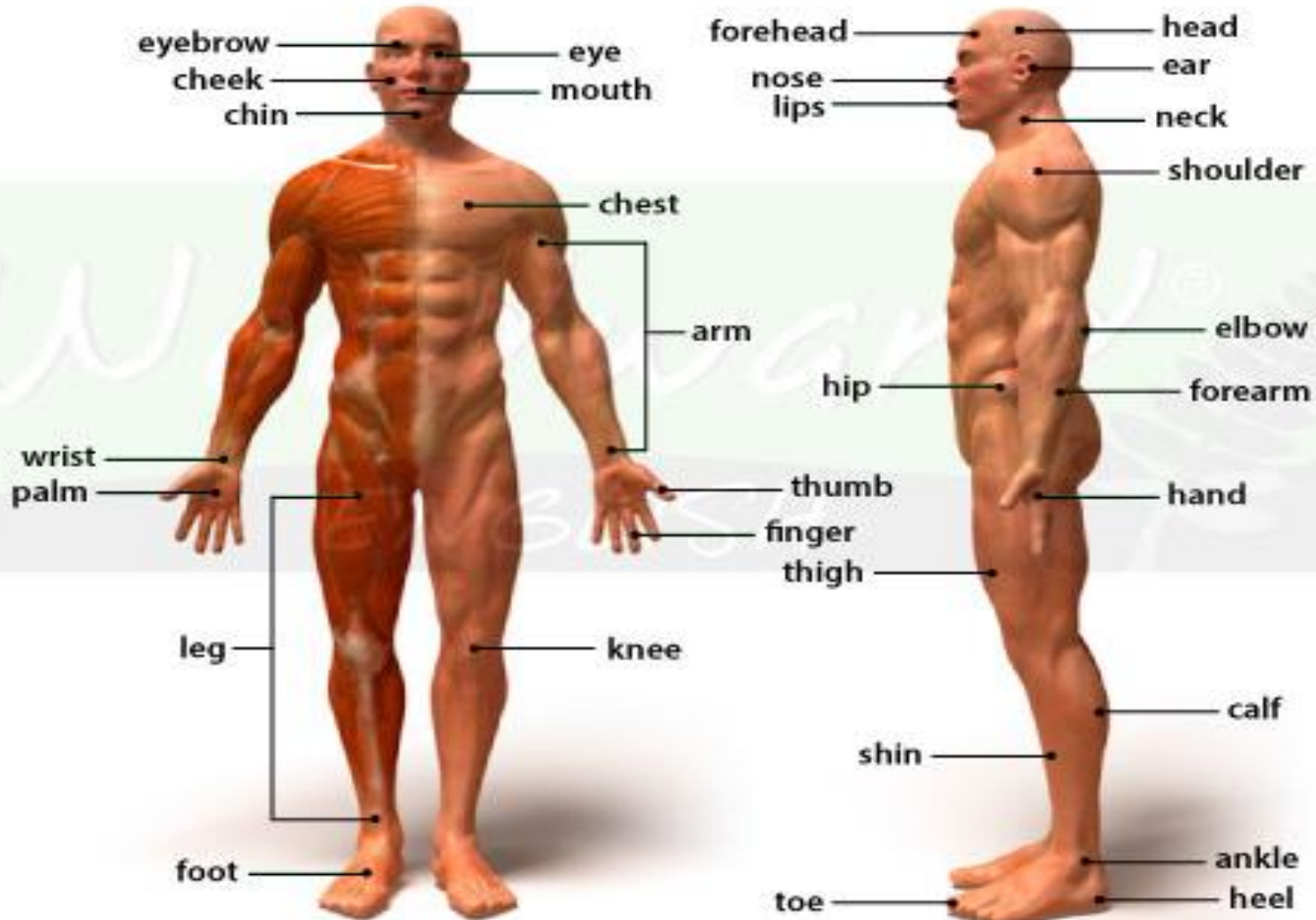
# ΞΕΝΗ ΓΛΩΣΣΑ & ΑΘΛΗΤΙΚΗ ΟΡΟΛΟΓΙΑ ΜΕ0153

ΔΙΔΑΣΚΟΥΣΑ ΣΤΟ ΤΕΦΑΑ ΠΘ: ΚΥΡΙΑΚΗ ΣΠΑΝΟΥ

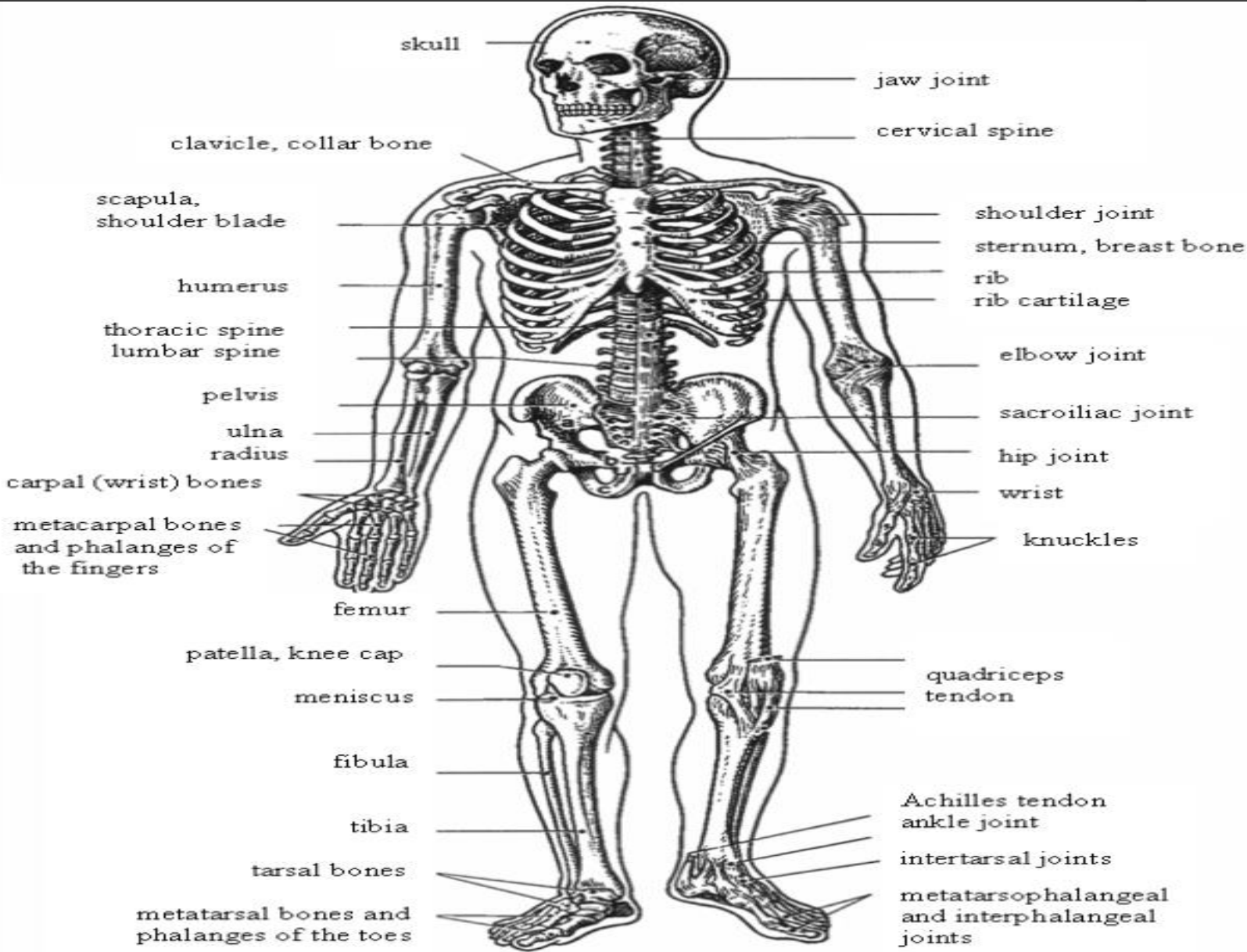
# HUMAN BODY

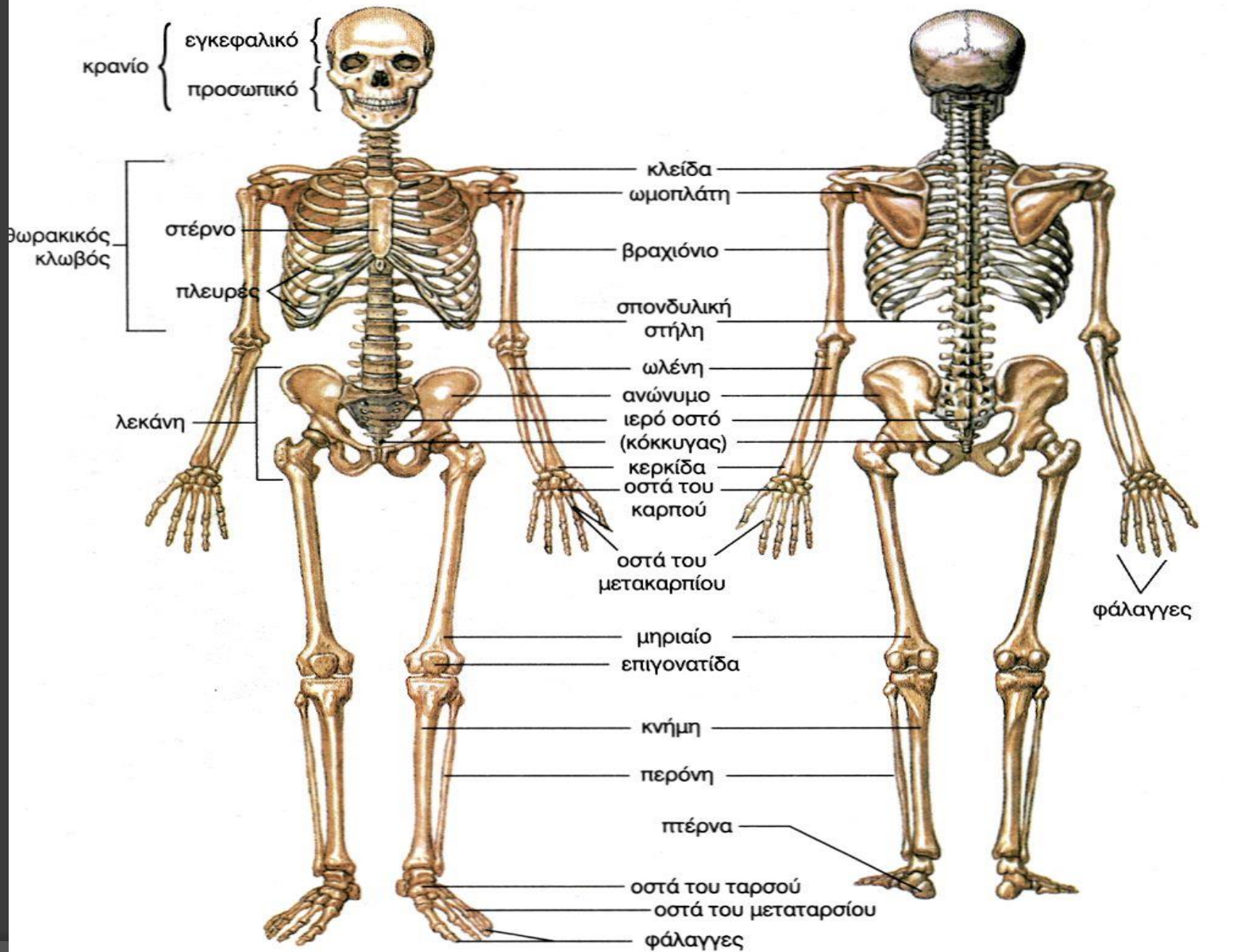
- ◎ The most complex organism on this planet.
- ◎ It is made up of billions of smaller structures of 4 major kinds: **cells, tissues, organs and systems**.
- ◎ The body is composed of 10 major systems: **Skeletal, Muscular, Nervous, Cardiovascular** (καρδιαγγειακό), **Lymphatic** (λεμφικό), **Respiratory** (αναπνευστικό), **Digestive** (πεπτικό), **Endocrine** (ενδοκρινικό), **Urinary** (ουρικό), and **Reproductive** (αναπαραγωγικό).

# Parts of the body



# SKELETAL SYSTEM

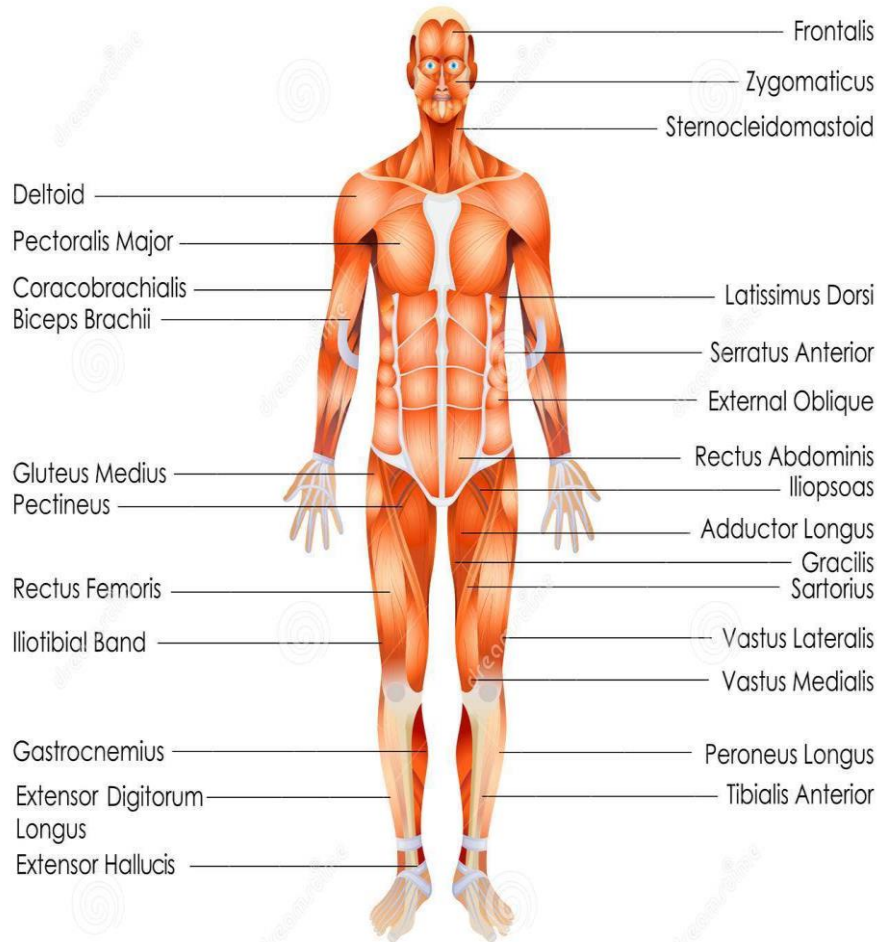




# SKELETAL SYSTEM

1. Jaw joint
2. cervical
3. Spine
4. Clavicle
5. Scapula/shoulder blade
6. Humerous
7. lumbar
8. Pelvis
9. Ulna
10. Radius
11. Carpal
12. Cartilage
13. Sacroiliac
14. Hip
15. Knuckles
16. Quadriceps
17. Femur
18. Patella
19. Fibula
20. Tibia
21. Tarsal
22. metatarsal

1. Γνάθος (άρθρωση)
2. Αυχενικός, τραχηλικός
3. Σπονδυλική στήλη
4. Κλείδα
5. Ωμοπλάτη
6. Βραχίονας
7. Οσφυικός
8. Πύελος/λεκάνη
9. Ωλένη
10. Κερκίδα
11. Καρπιαίος
12. Χόνδρος
13. Ιερολαγόνιος
14. Γοφός, ισχίο
15. Αρθρώσεις δακτύλων
16. Τετρακέφαλος
17. Μηριαίο οστό
18. Επιγονατίδα
19. Περώνη
20. Κνήμη, καλάμι
21. Ταρσαίος
22. μετατάρσιο



# MUSCLE SYSTEM



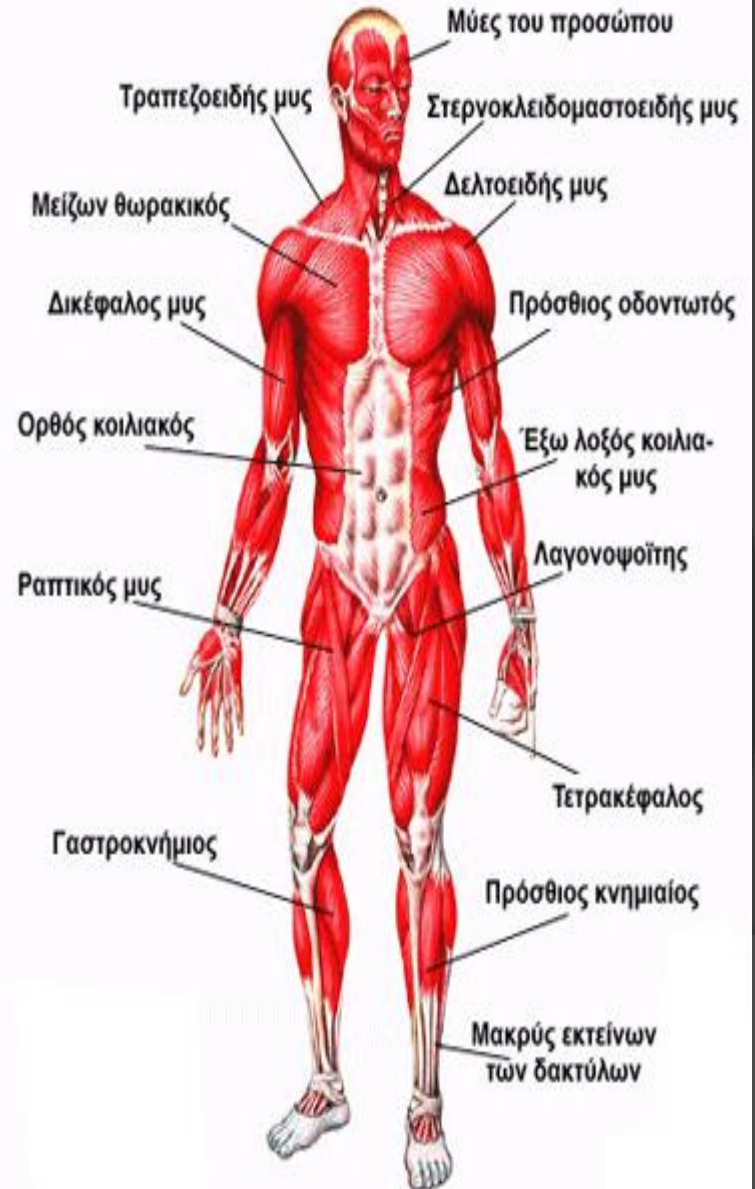
Download from  
Dreamstime.com

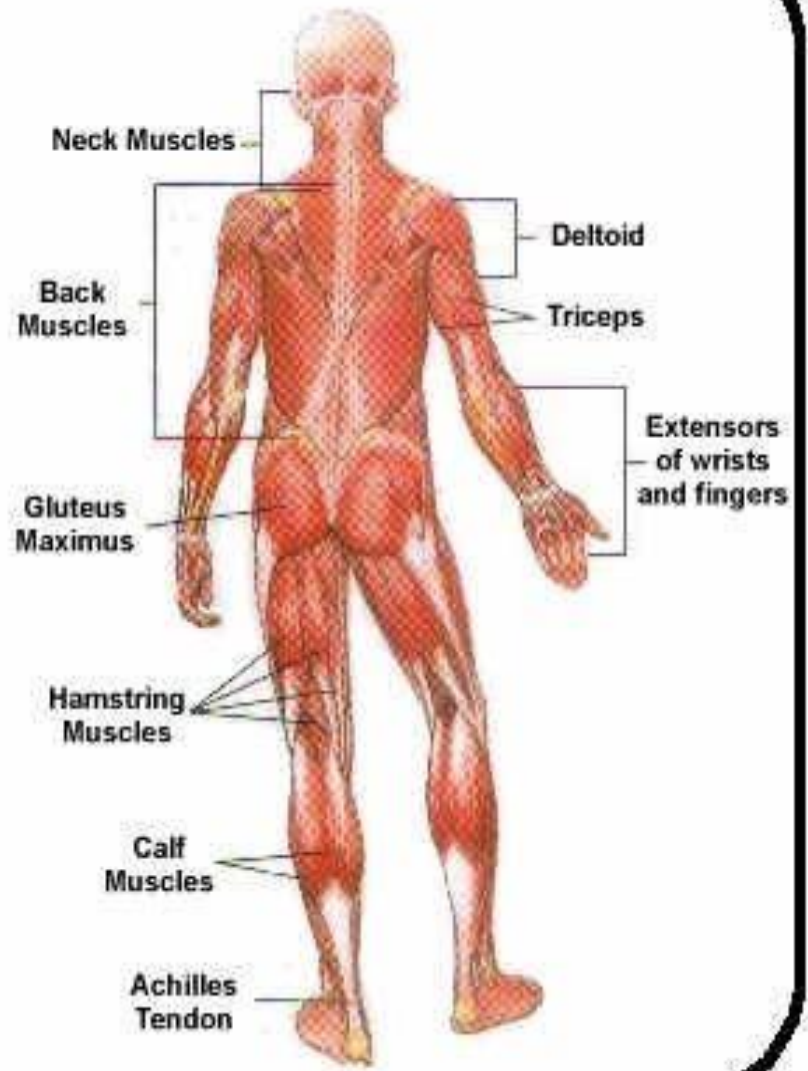
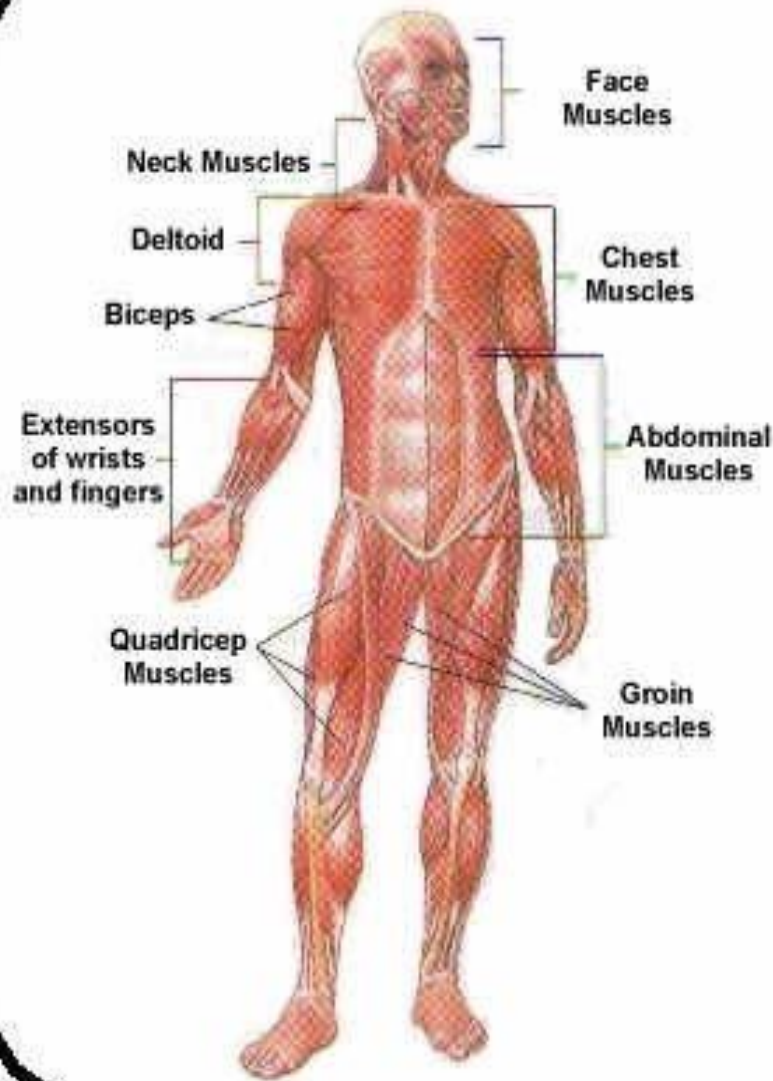
This watermarked copy image is for previewing purposes only.



ID 39773572

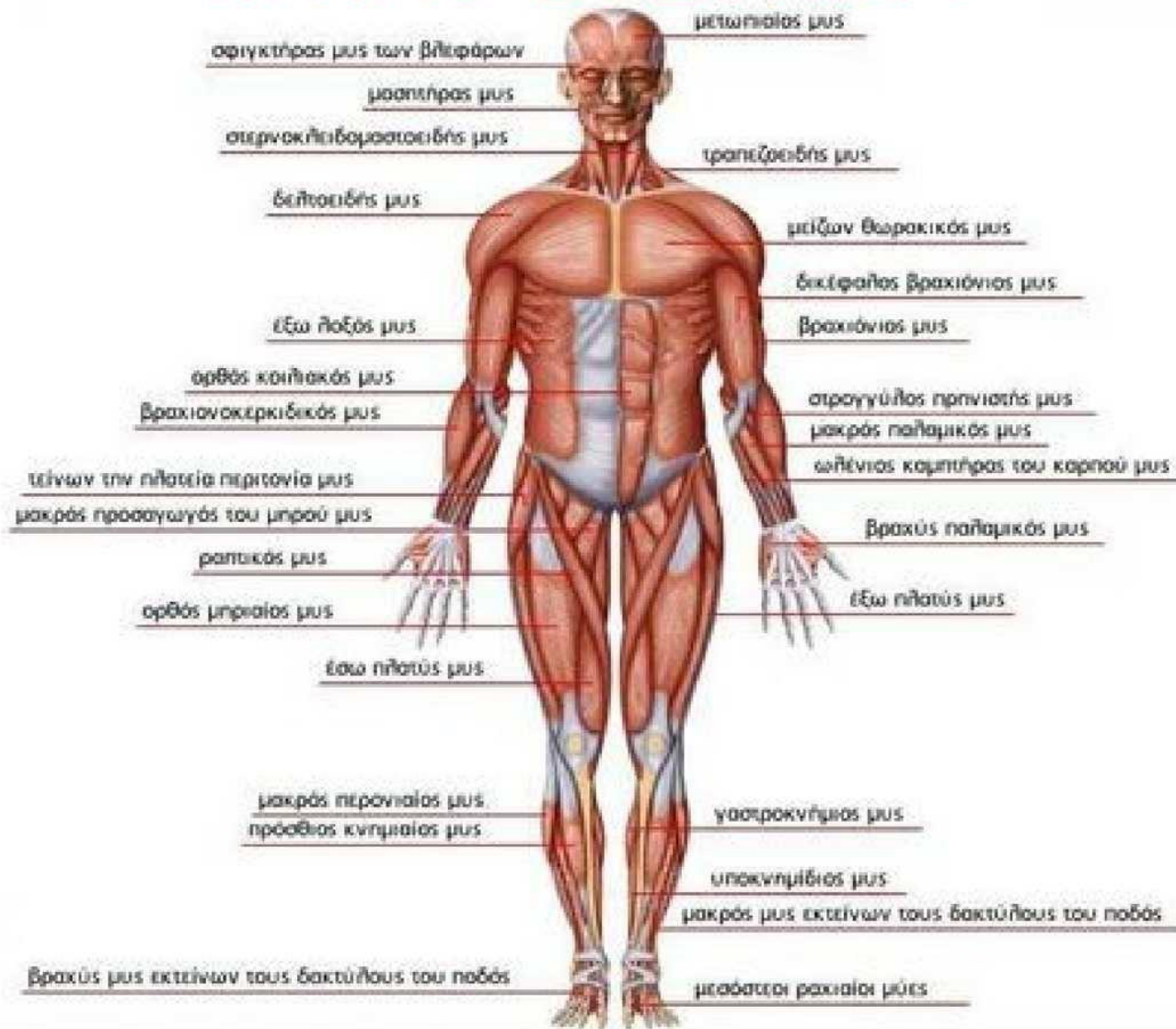
© Stockshoppo | Dreamstime.com

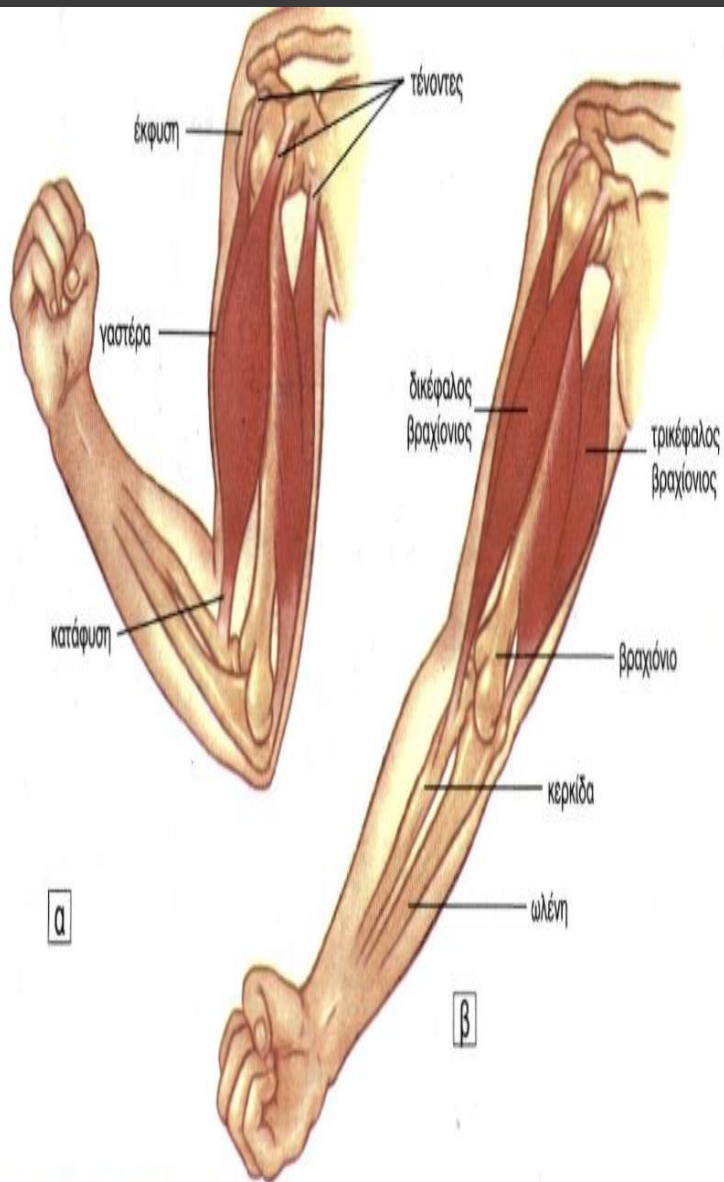




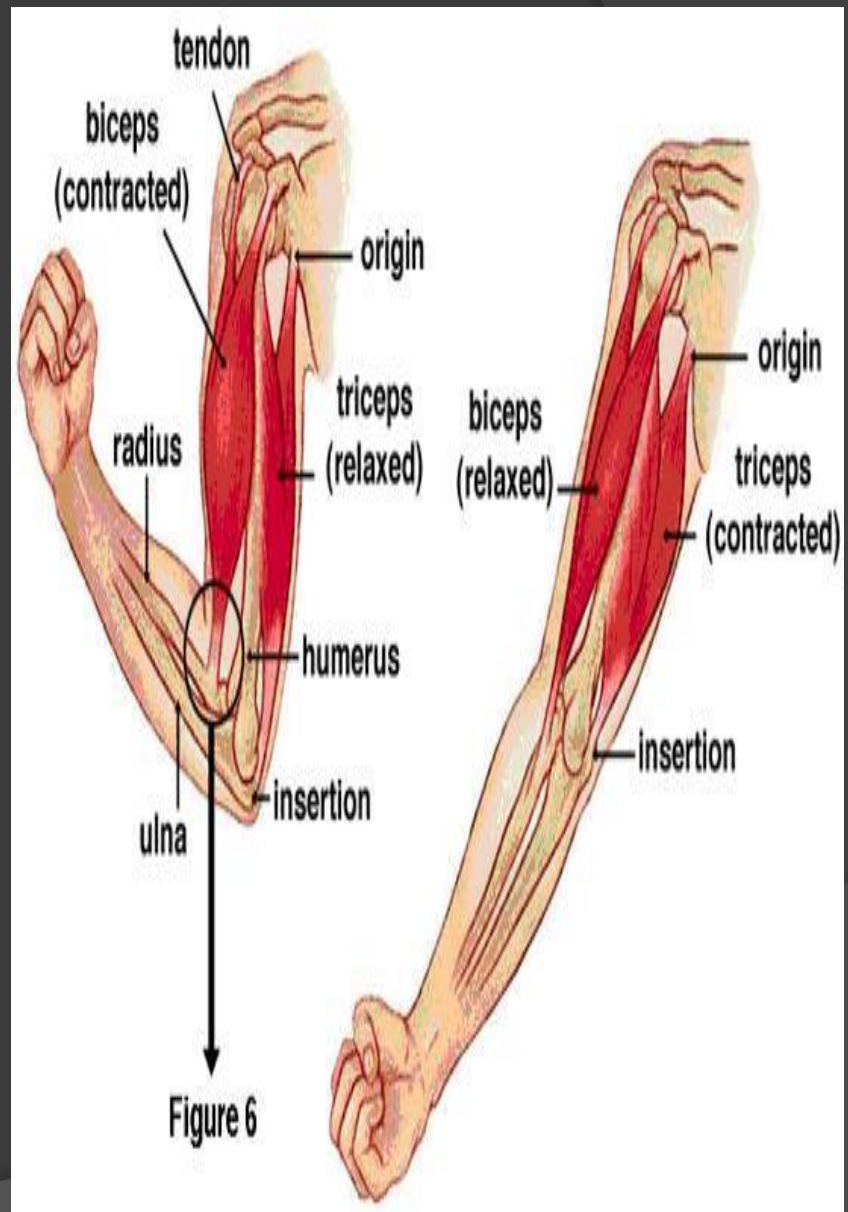


# ΜΥΙΚΟ ΣΥΣΤΗΜΑ

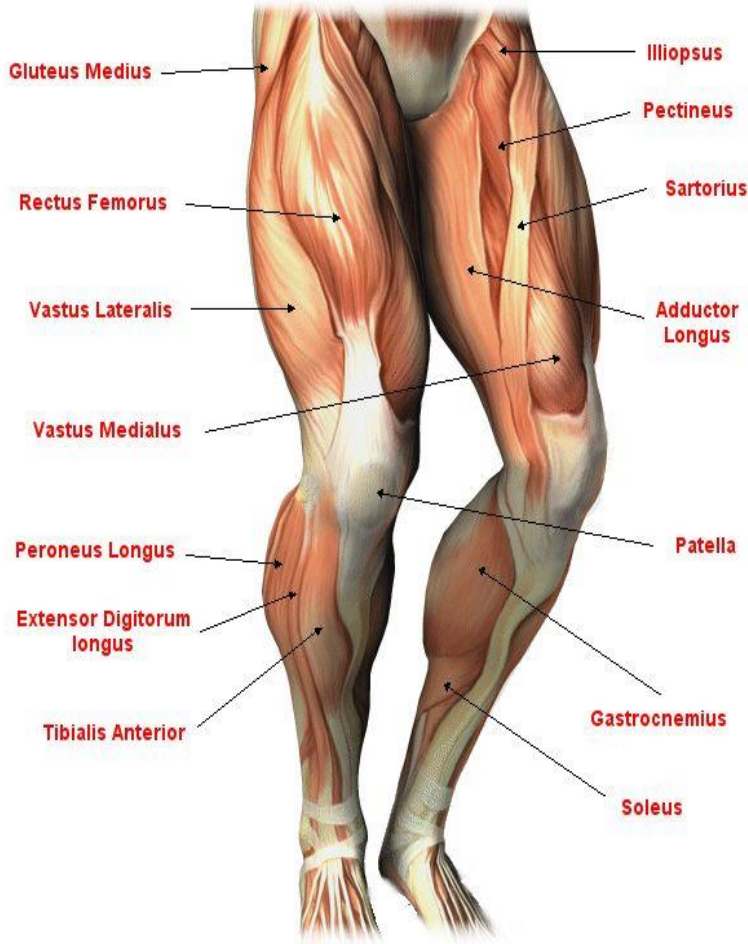




εικ. 8.3 α) κάμψη του πήχης β) έκταση του πήχης

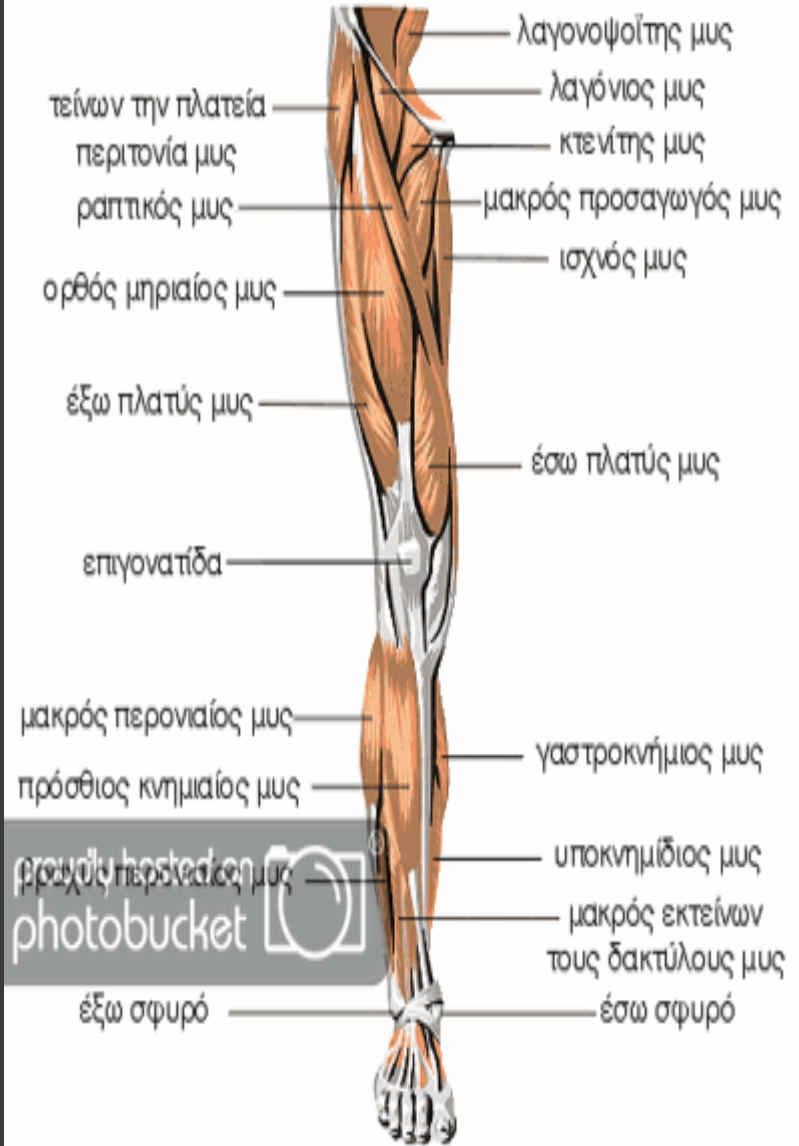


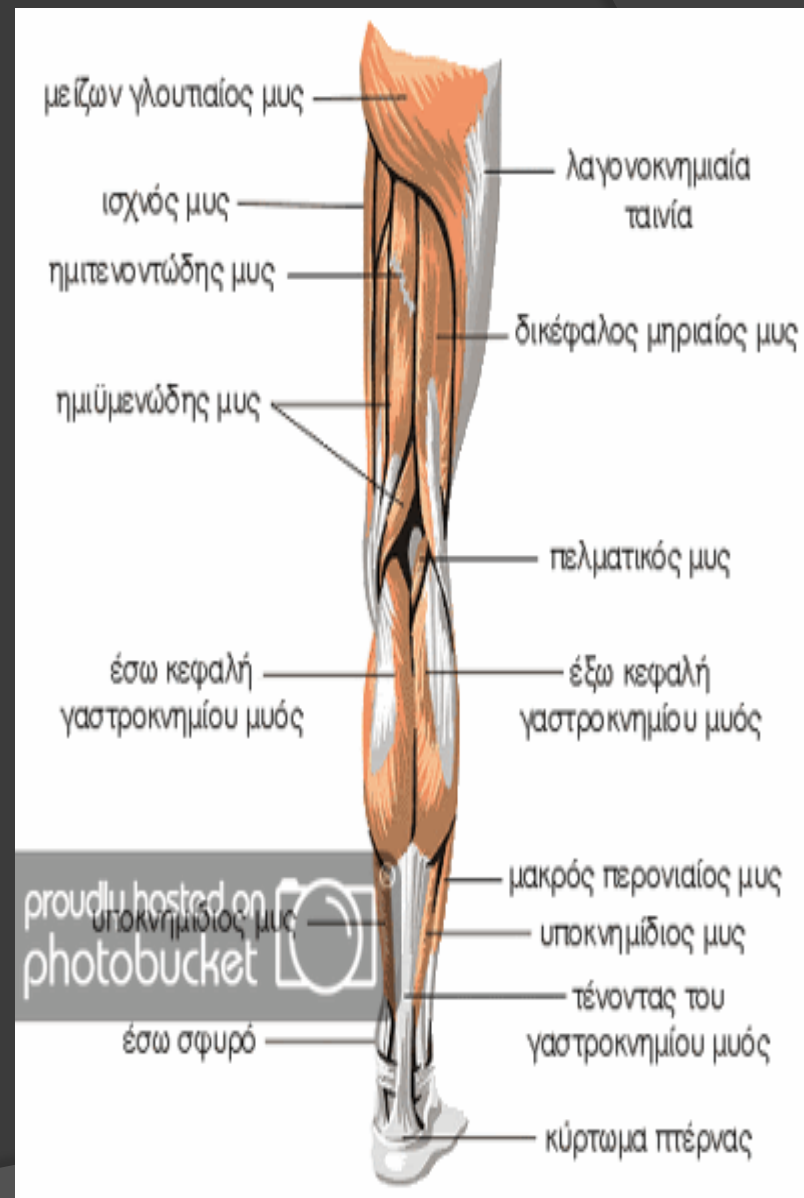
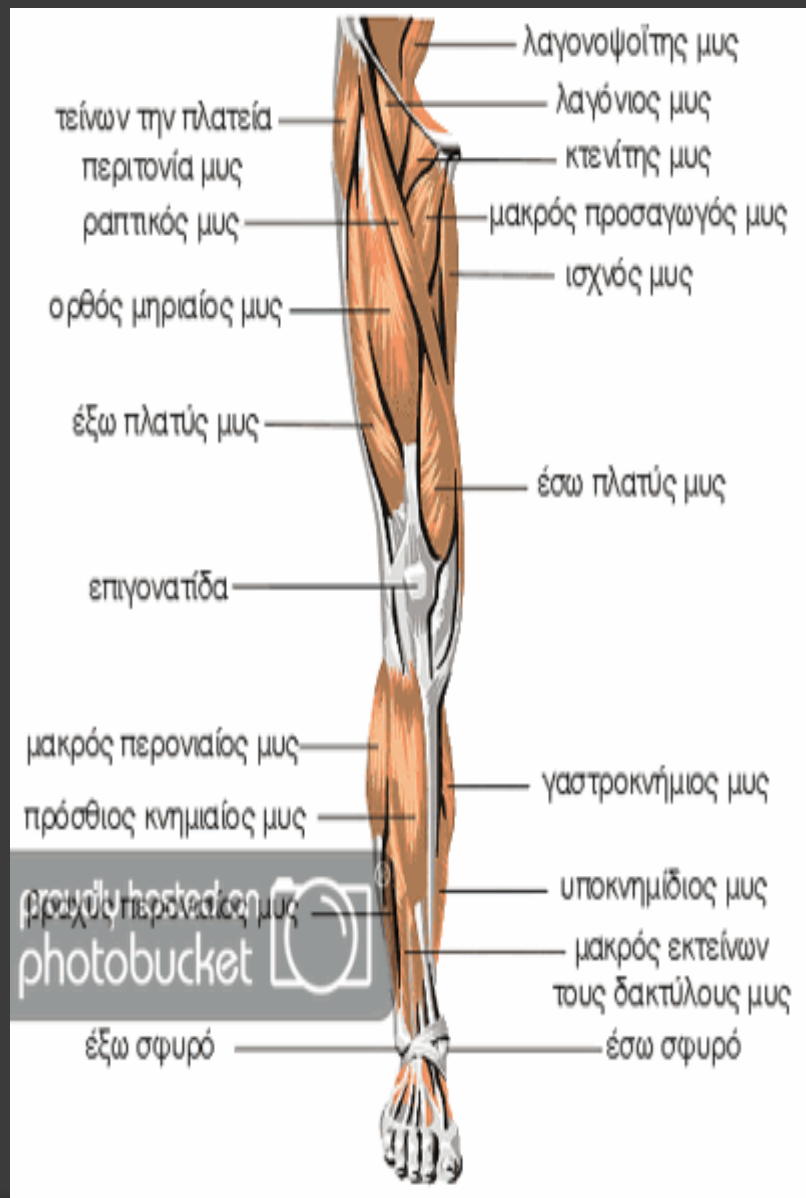
# Front Leg Anatomy



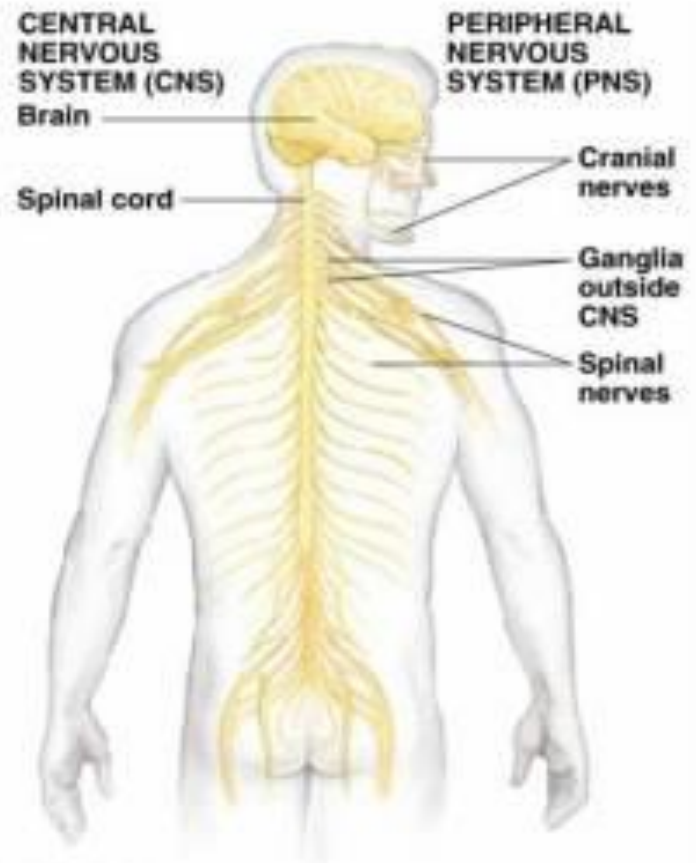
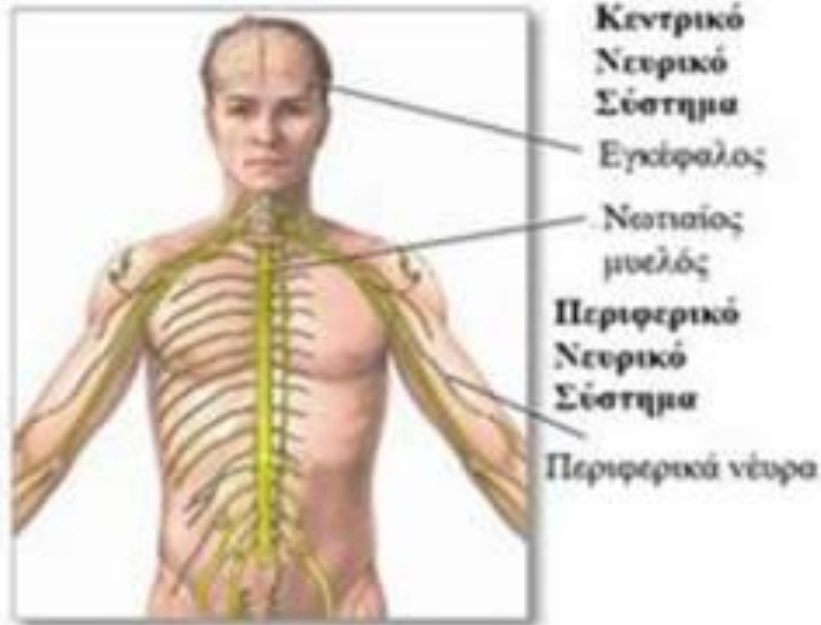wwwFreeFitnessGuru.com

CopyRight 2008

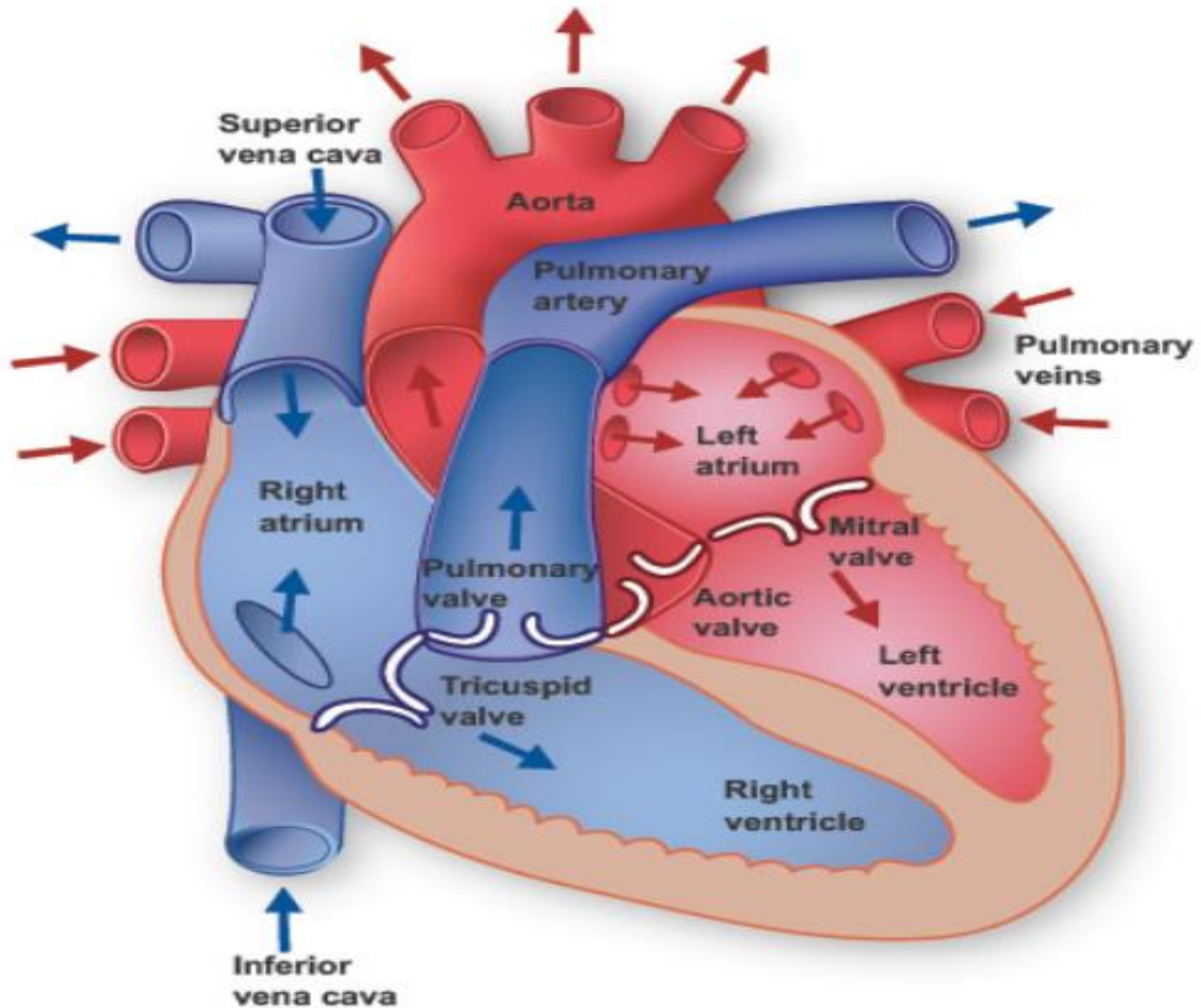


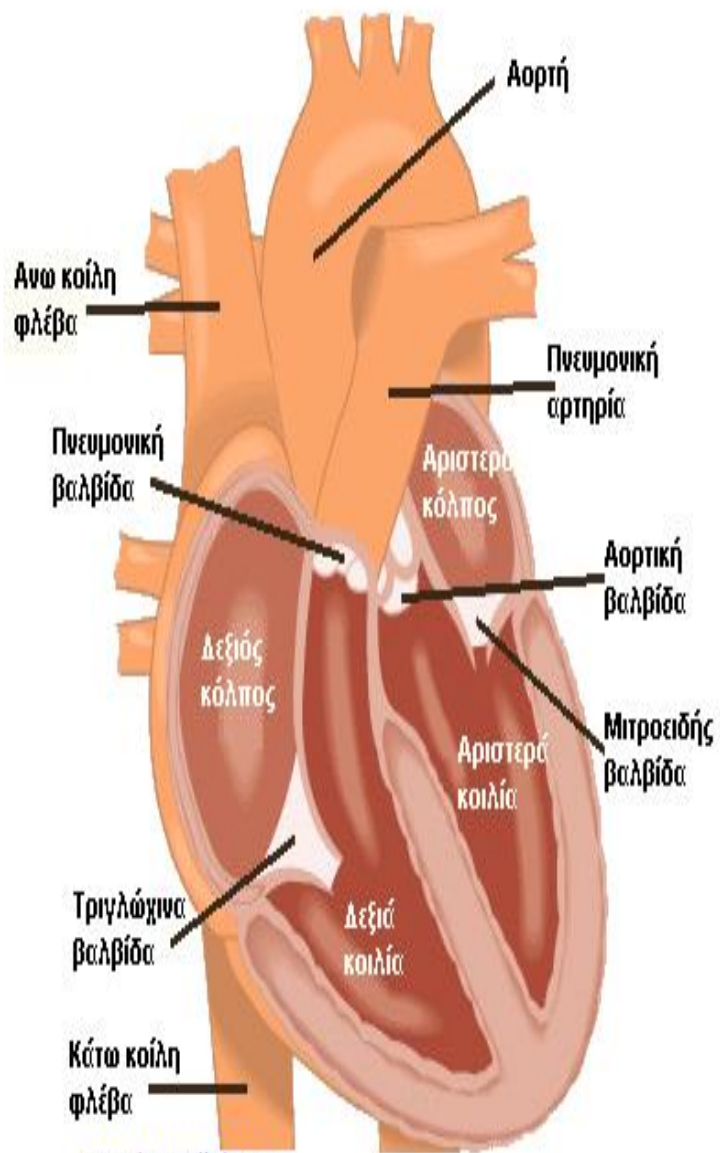


# ΝΕΥΡΙΚΟ ΣΥΣΤΗΜΑ

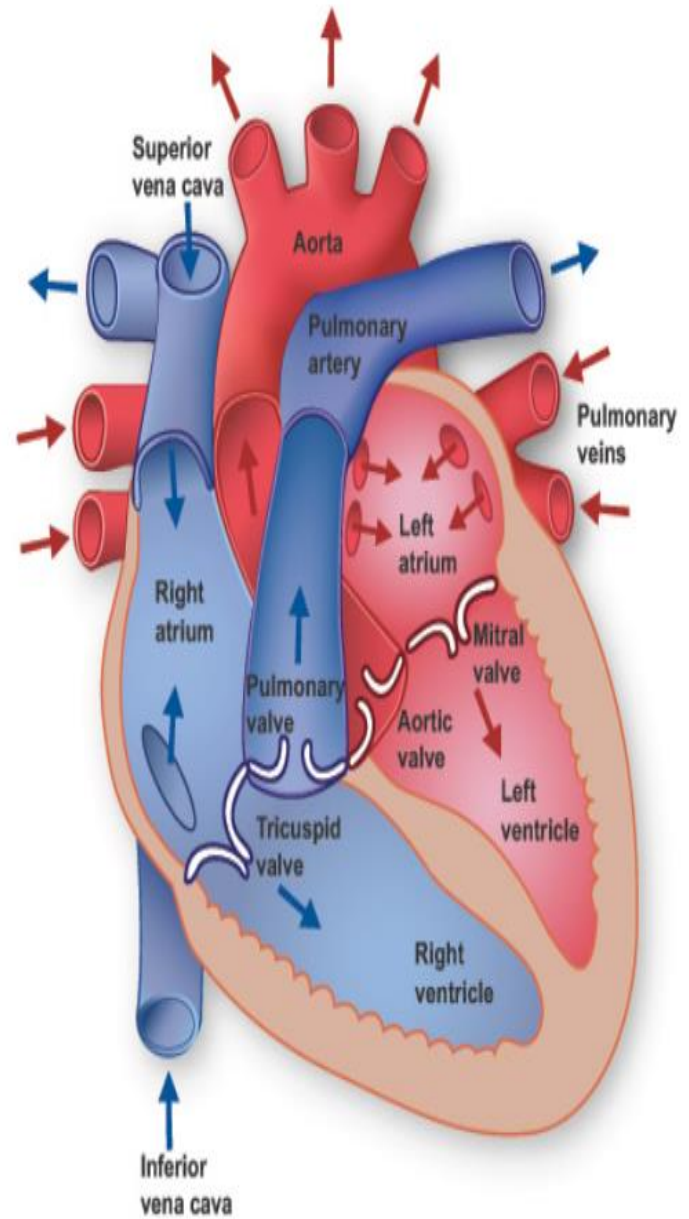


- **ΚΕΝΤΡΙΚΟ ΝΣ:** Εγκέφαλος  
Νωτιαίος μυελός
- **ΠΕΡΙΦΕΡΙΚΟ ΝΣ:** Εγκεφαλικές συζυγίες  
Σπονδυλικά γάγγλια  
Σπονδυλικά νεύρα

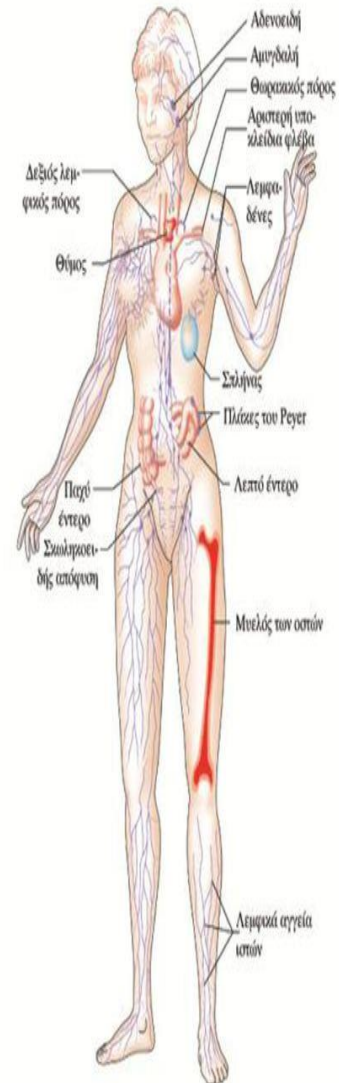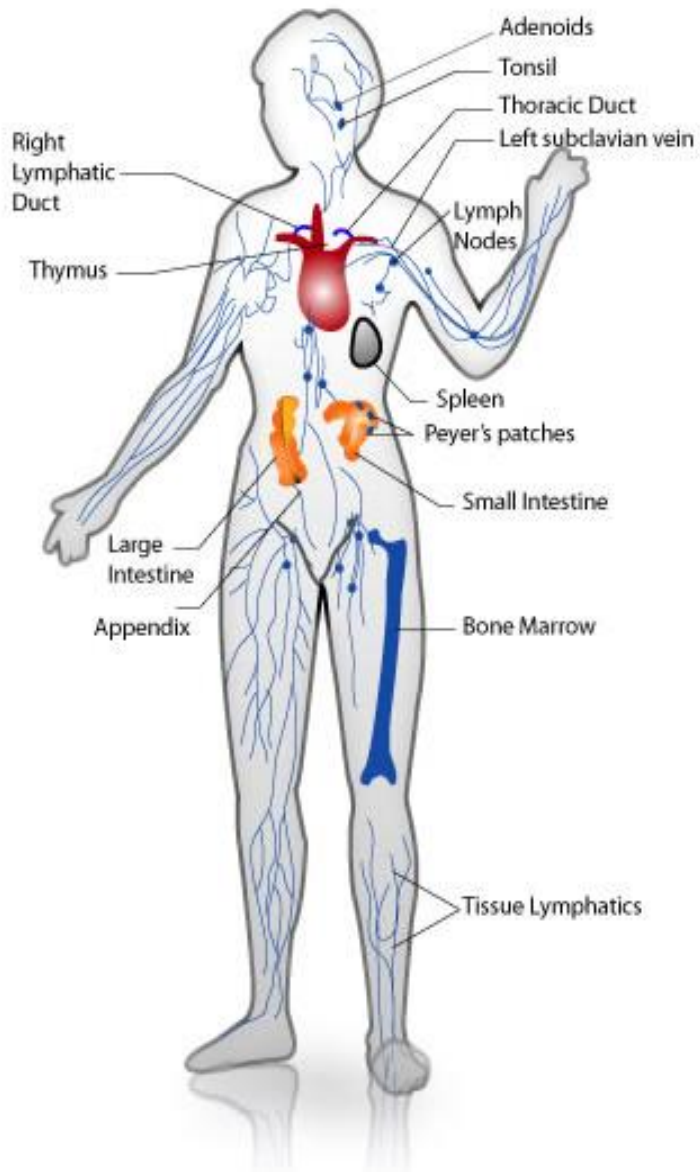




[www.incardiology.gr](http://www.incardiology.gr)

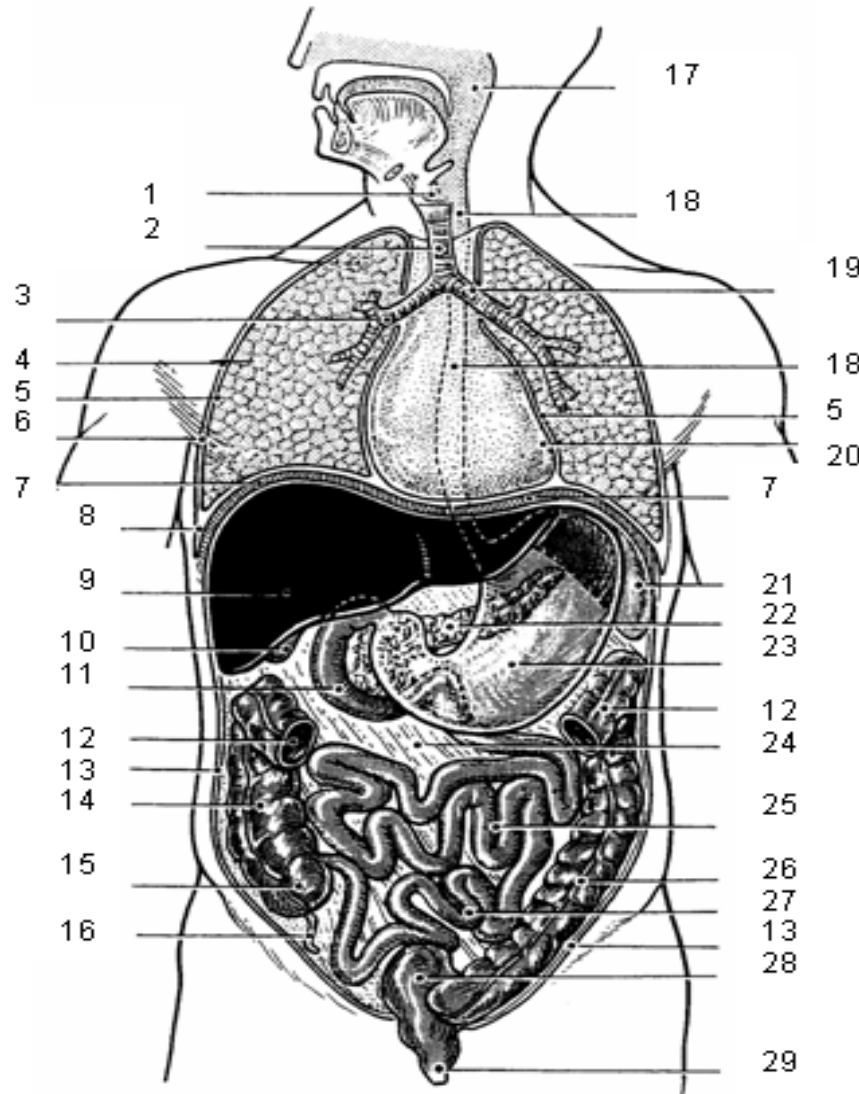


# ΟΡΓΑΝΑ ΤΟΥ ΑΝΟΣΟΠΟΙΗΤΙΚΟΥ





# INTERNAL ORGANS

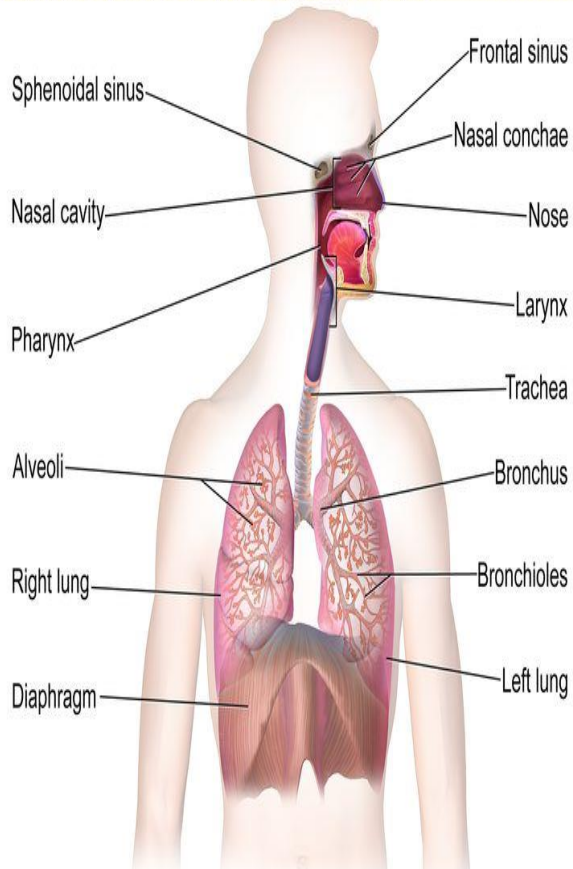


- 1 larynx
- 2 trachea
- 3 bronchial stem
- 4 lungs
- 5 pleural membrane
- 6 pleural cavity
- 7 diaphragm
- 8 complementary space
- 9 liver
- 10 gallbladder
- 11 small intestine: duodenum
- 12 large intestine: transverse colon
- 13 peritoneum
- 14 large intestine: ascending colon
- 15 large intestine: caecum
- 16 appendix
- 17 pharynx
- 18 esophagus
- 19 tracheal hilum
- 20 heart: pericardium
- 21 spleen
- 22 pancreas
- 23 stomach
- 24 mesenterium
- 25 small intestine: jejunum
- 26 large intestine: descending colon
- 27 small intestine: ileum
- 28 large intestine: sigmoid colon
- 29 anus

# ΕΣΩΤΕΡΙΚΑ ΟΡΓΑΝΑ

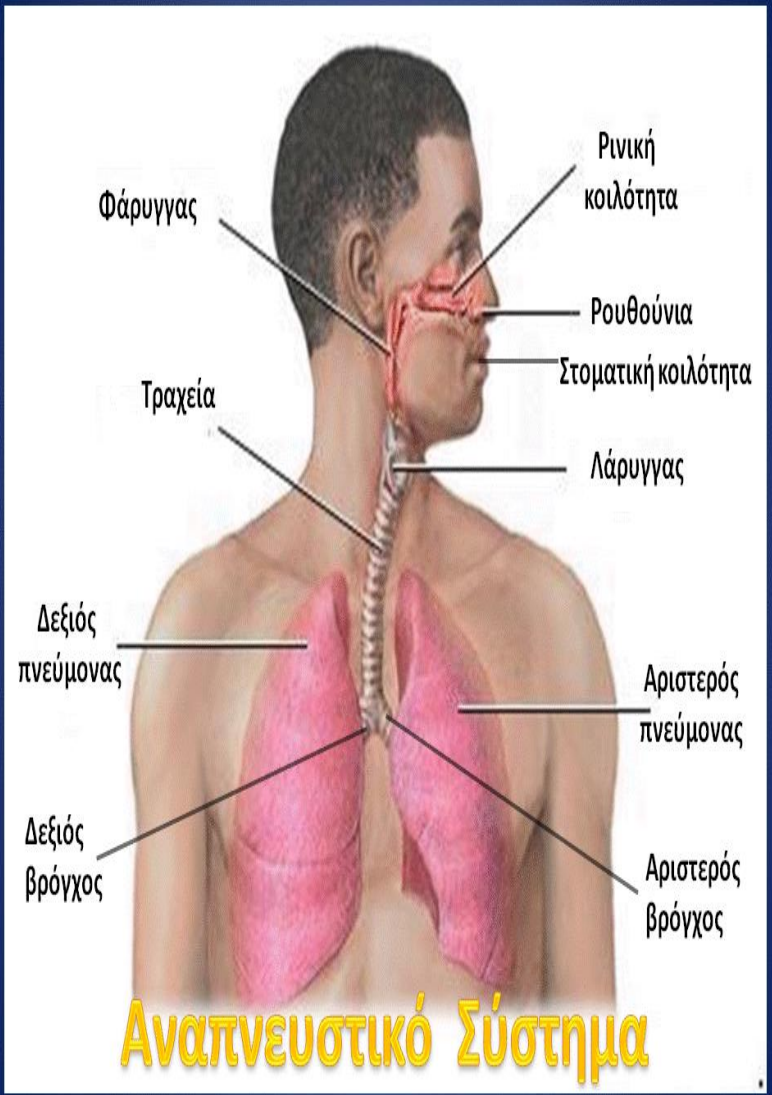
- |                               |                                |
|-------------------------------|--------------------------------|
| 1. Bronchial                  | 1. Βρογχικός                   |
| 2. Pleural                    | 2. Πλευρικός                   |
| 3. Gallbladder                | 3. Χοληδόχος κύστη             |
| 4. Small Intestine:duodenum   | 4. Λεπτό έντερο: δωδεκαδάκτυλο |
| 5. Large intestine:transverse | 5. Παχύ έντερο: εγκάρσιο       |
| 6. Peritoneum                 | 6. Περιτόναιο                  |
| 7. Ascending colon            | 7. Ανιόν κόλον                 |
| 8. Appendix                   | 8. Σκωληκοειδής απόφυση        |
| 9. Small intestine:jejunum    | 9. Νήστιδα                     |
| 10. ileum                     | 10. Ειλεός                     |
| 11. anus                      | 11. πρωκτός                    |

# ΑΝΑΠΝΕΥΣΤΙΚΟ ΣΥΣΤΗΜΑ 1 / 2

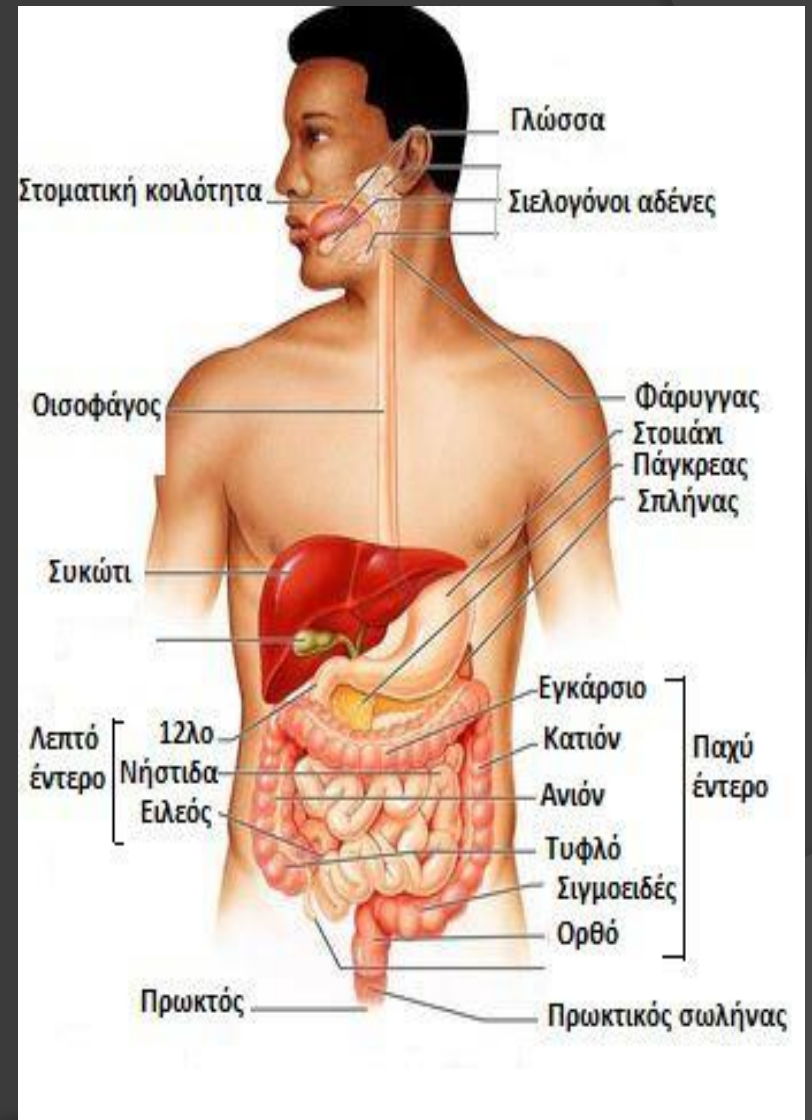
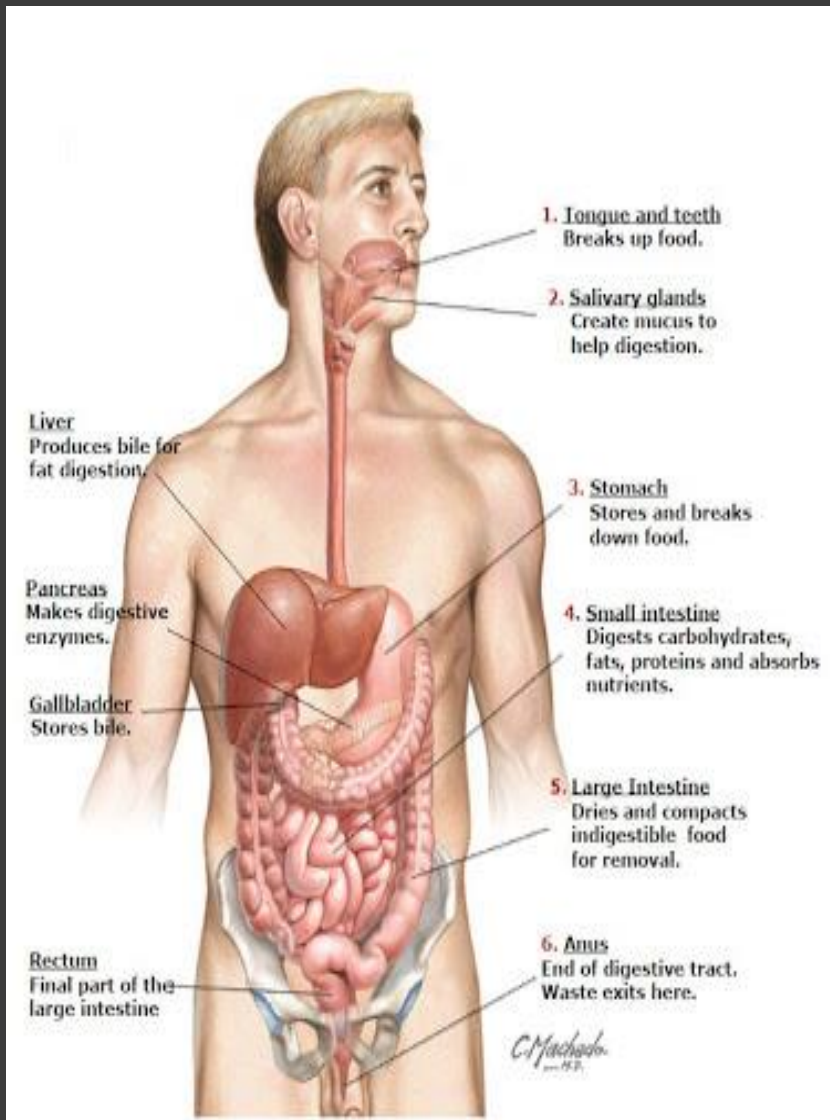


The Respiratory System

"Blausen 0770 RespiratorySystem 02", από BruceBlaus διαθέσιμο με άδεια CC BY 3.0

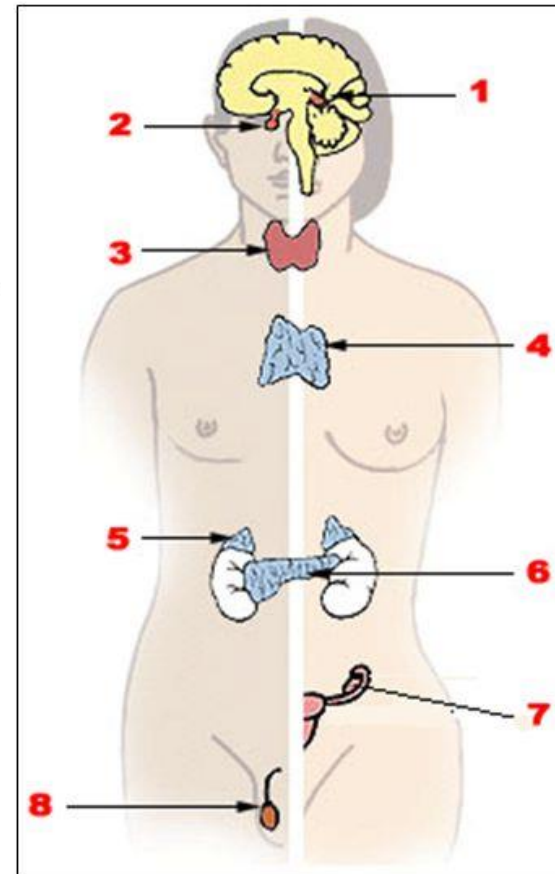


Αναπνευστικό Σύστημα



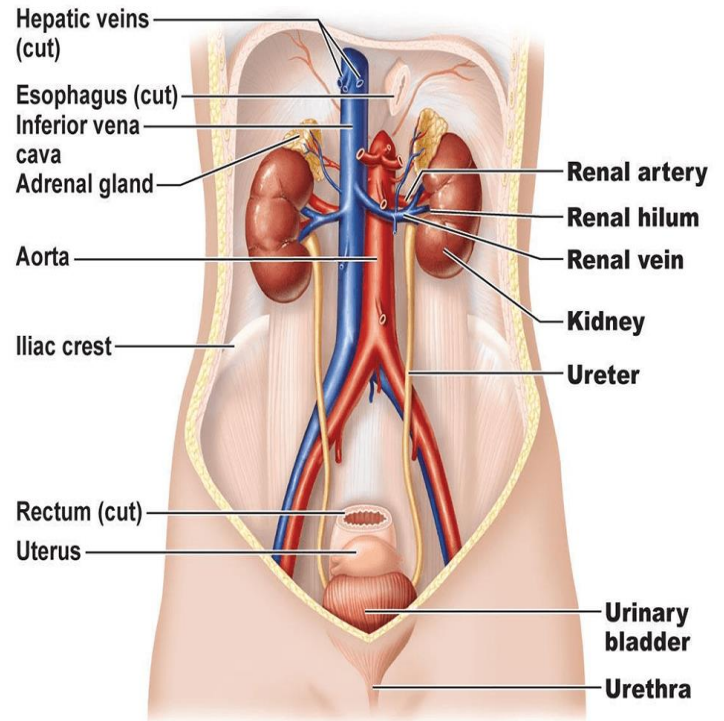
# Ενδοκρινικό σύστημα 1/9

1. Επίφυση - Pineal gland.
2. Υπόφυση - Pituitary gland.
3. Θυροειδής αδένας - Thyroid gland.
4. Θύμος - Thymus.
5. Επινεφρίδιο - Adrenal gland.
6. Πάγκρεας - Pancreas.
7. Ωοθήκη - Ovary.
8. Όρχις - Testicle.



"Illustration of the endocrine system", από  
Intermedichbo διαθέσιμη ως κοινό κτήμα

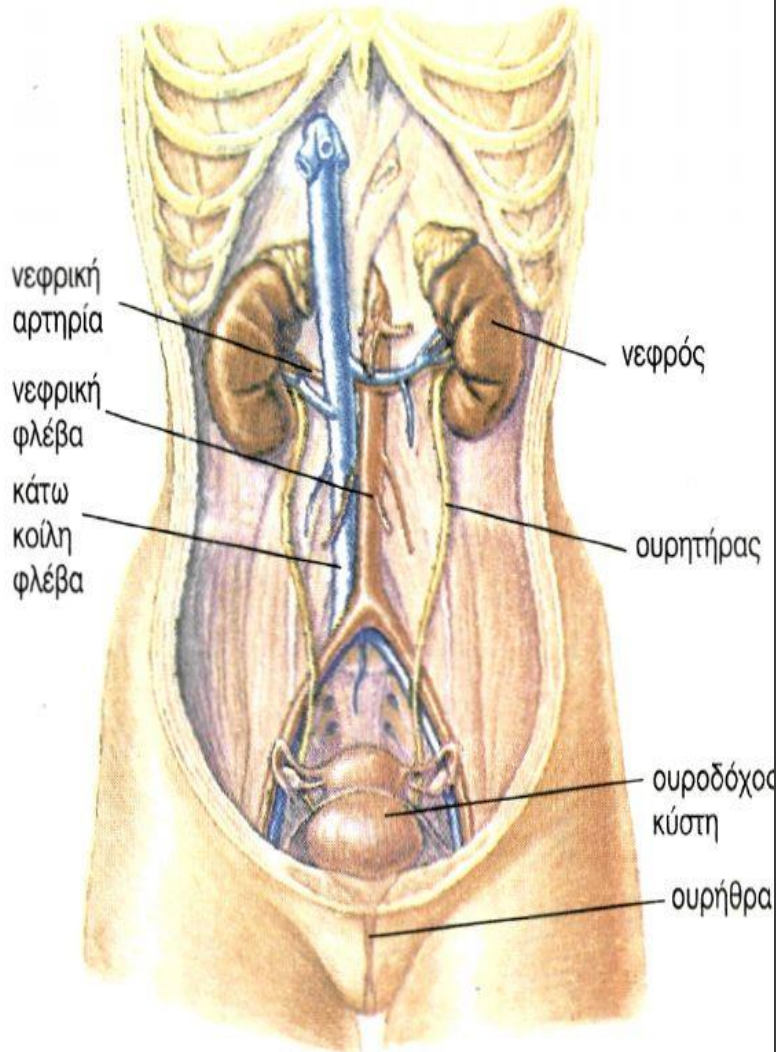
# Urinary System



(a)

© 2011 Pearson Education, Inc.

image via: pinterest.com





ΠΑΝΕΠΙΣΤΗΜΙΟ ΘΕΣΣΑΛΙΑΣ

Σχολή Επιστήμης Φυσικής Αγωγής & Αθλητισμού

**THANKS FOR YOUR ATTENTION**

**REFERENCE BOOK:**

**GRIGOROADOU, H., KAKALIA, M., KITOU, M., PRATSIU, M.  
(2008). AN ENGLISH COURSE FOR THE STUDENTS OF PHYSICAL  
EDUCATION (PART II). THESSALONIKI: XRISTODOULIDI  
MEDICAL WEBSITES CONCERNING ANATOMY**