

Άρθρωση αγκώνα
Ανατομία-Εμβιομηχανική



Σ.Ε. Βαρυτιμίδης

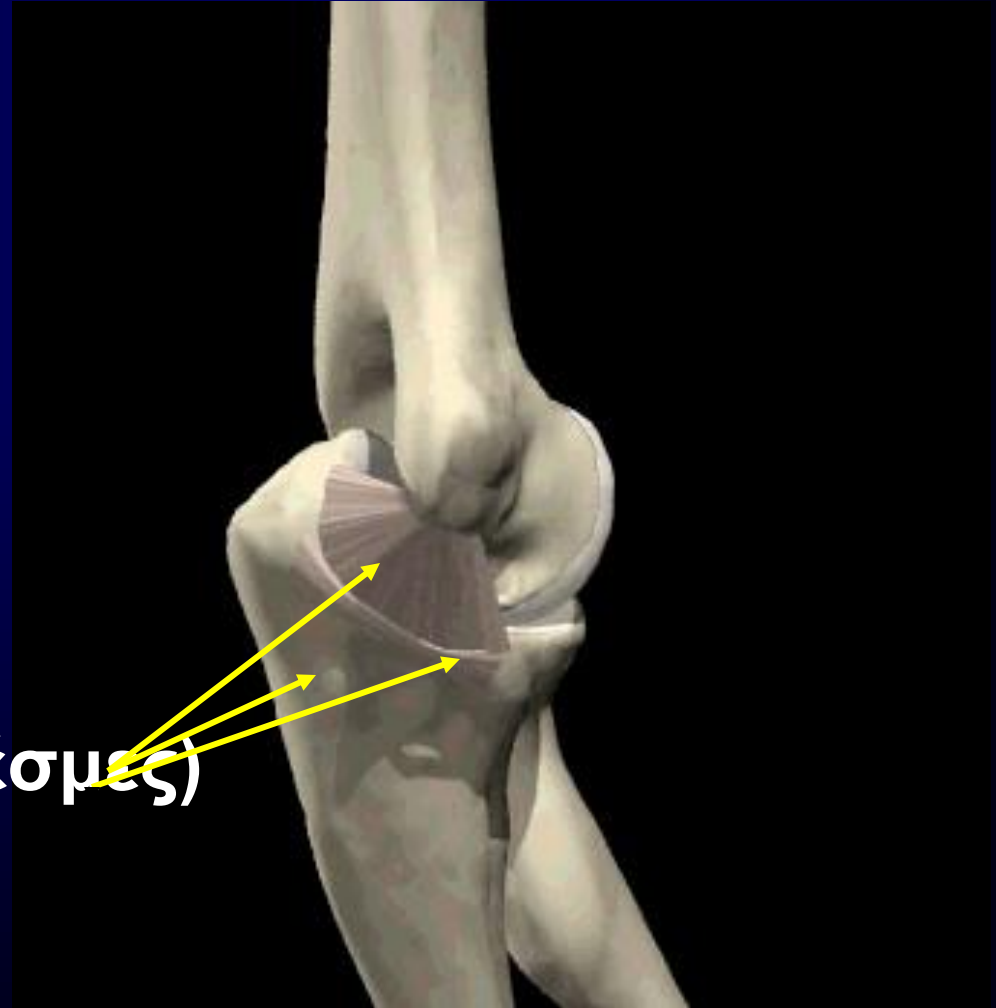
ΑΝΑΤΟΜΙΑ

• ΒΡΑΧΙΟΝΙΟ

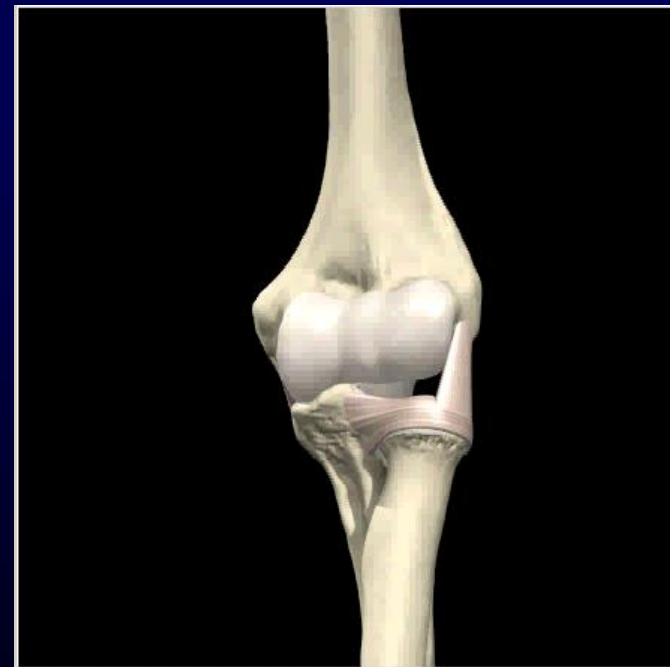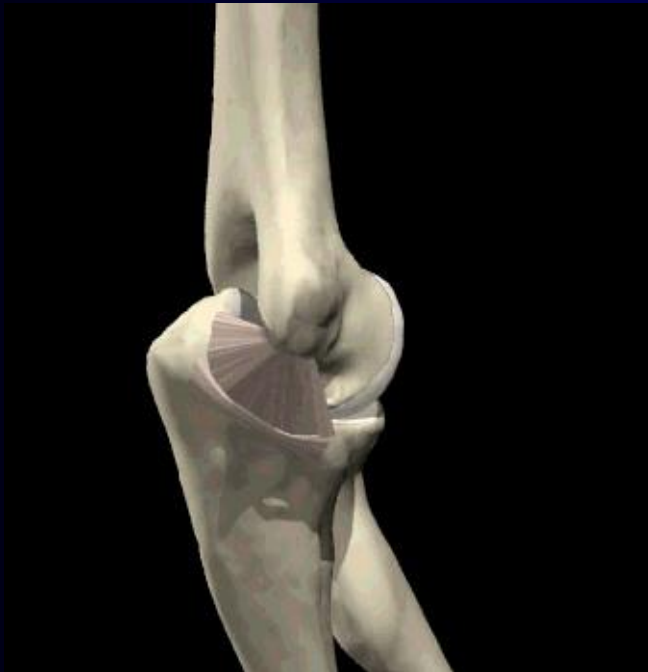• ΚΕΡΚΙΔΑ

• ΩΛΕΝΗ

• ΕΣΩ ΠΛΑΓΙΟΣ (3 δέσμες)

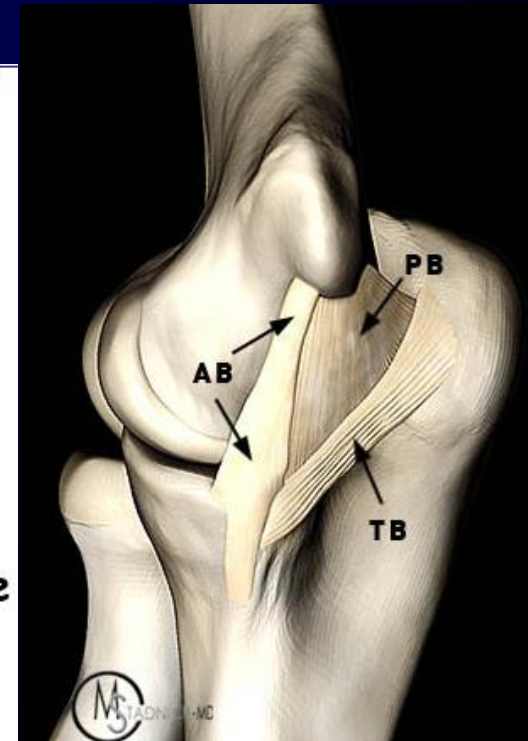
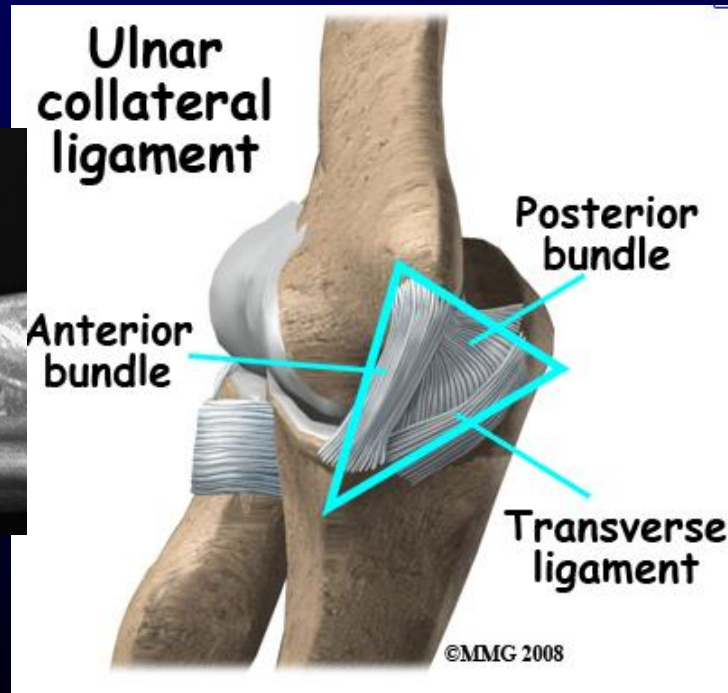
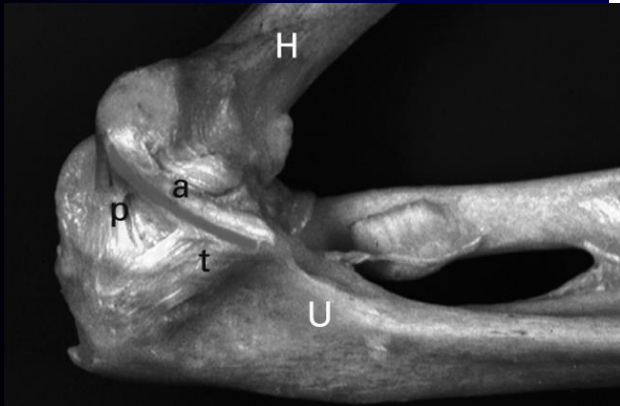


ΣΥΝΔΕΣΜΙΚΑ ΣΤΟΙΧΕΙΑ ΑΡΘΡΩΣΗΣ ΑΓΚΩΝΑ



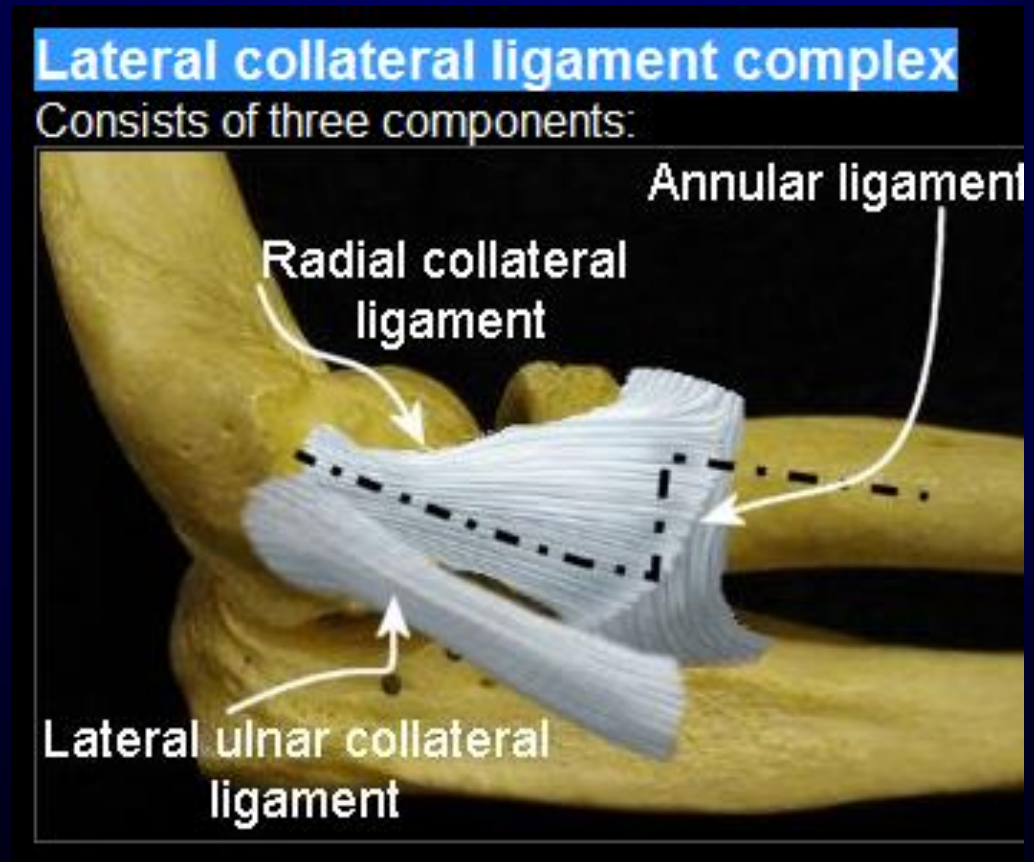
Ulnar (medial) collateral ligament

1. Anterior bundle
2. Posterior bundle
3. Transverse ligament



Lateral collateral ligament complex

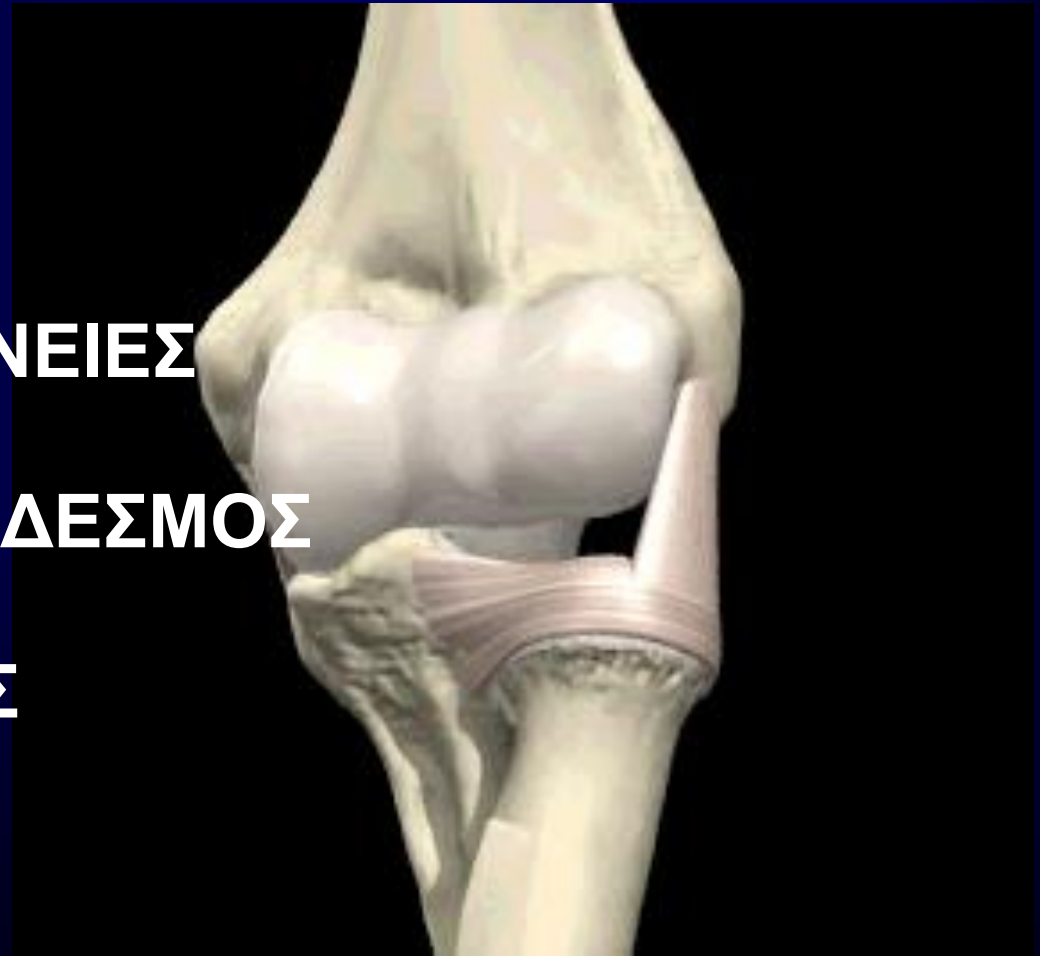1. Radial collateral ligament
2. Annular ligament
3. Lateral ulnar collateral ligament



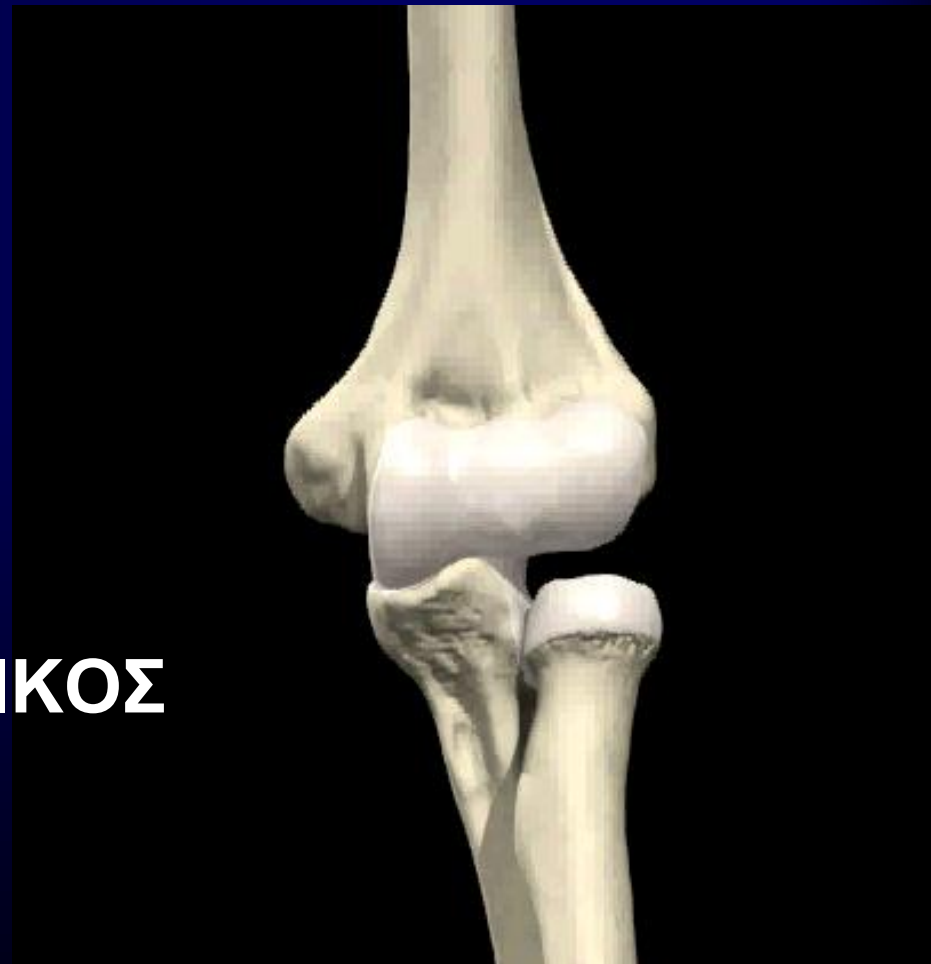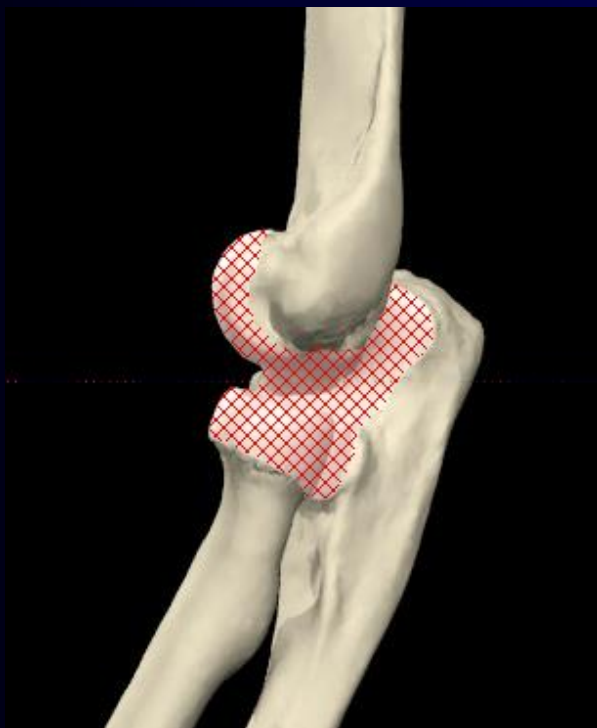• ΑΡΘΡΙΚΕΣ ΕΠΙΦΑΝΕΙΕΣ

• ΔΑΚΤΥΛΙΟΕΙΔΗΣ ΣΥΝΔΕΣΜΟΣ

• ΕΞΩ ΠΛΑΓΙΟΣ



ΑΝΑΤΟΜΙΑ



• **ΥΑΛΟΕΙΔΗΣ ΑΡΘΡΙΚΟΣ
ΧΟΝΔΡΟΣ**

• **ΦΟΡΤΙΟ** ↓

• **ΤΡΙΒΗ** ↓

ΛΕΙΤΟΥΡΓΙΚΗ ΑΝΑΤΟΜΙΑ

ΔΥΟ ΛΕΙΤΟΥΡΓΙΕΣ

Κάμψη-έκταση

Υπτιασμός-Πρηνισμός

Κάμψη: Ικανότητα του ανθρώπου να φέρει τροφή στο στόμα του

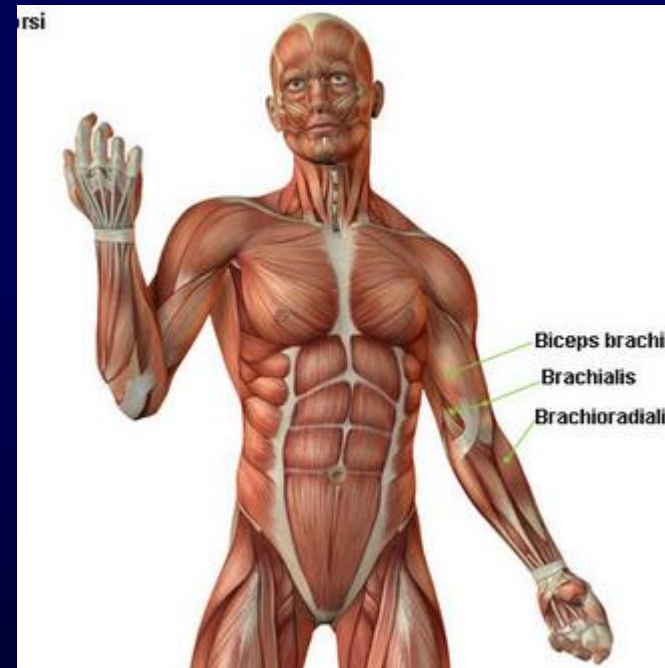
Έκταση: Πρέπει πρώτα να γίνει σύλληψη της τροφής



ΛΕΙΤΟΥΡΓΙΚΗ ΑΝΑΤΟΜΙΑ

ΔΙΚΕΦΑΛΟΣ ΒΡΑΧΙΟΝΙΟΣ

ΙΣΧΥΡΟΣ ΥΠΤΙΑΣΜΟΣ

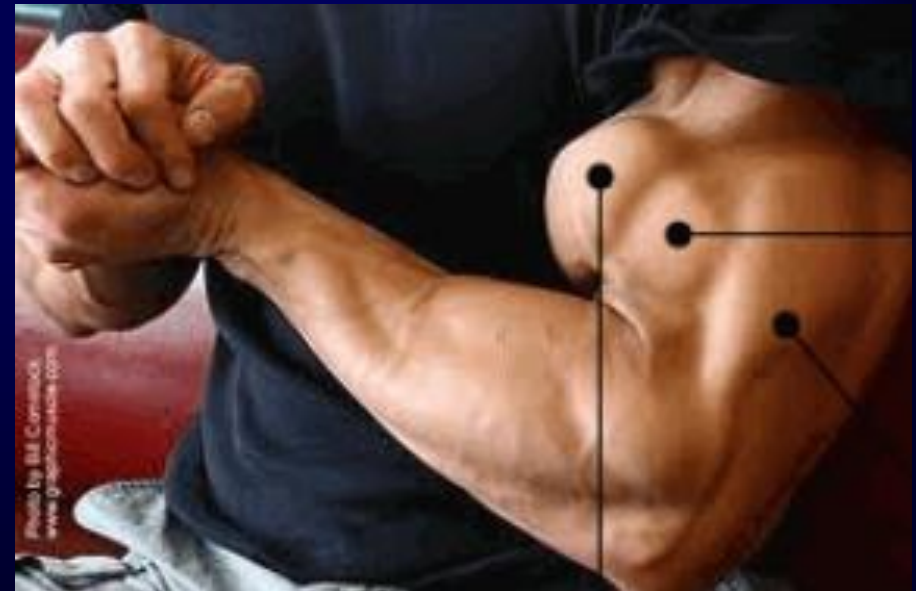

ΛΕΙΤΟΥΡΓΙΚΗ ΑΝΑΤΟΜΙΑ

ΔΙΚΕΦΑΛΟΣ ΒΡΑΧΙΟΝΙΟΣ

ΚΑΜΠΤΗΡΑΣ ΑΓΚΩΝΑ

ΕΔΙΚΑ ΣΕ ΥΠΤΙΑΣΜΟ



*Άρθρωση αγκώνα
Ανατομία-Εμβιομηχανική*

ΛΕΙΤΟΥΡΓΙΚΗ ΑΝΑΤΟΜΙΑ

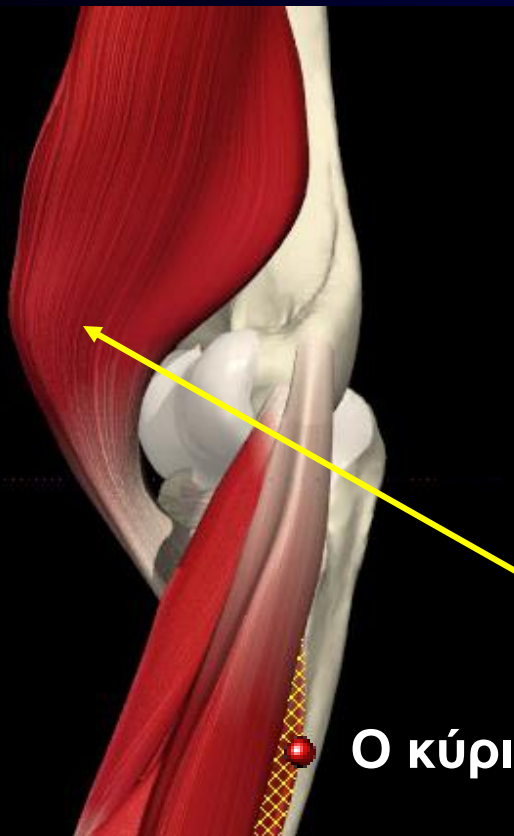
ΔΙΚΕΦΑΛΟΣ ΒΡΑΧΙΟΝΙΟΣ

ΣΕ ΚΑΠΟΙΟ ΒΑΘΜΟ

ΚΑΜΠΤΗΡΑΣ ΩΜΟΥ



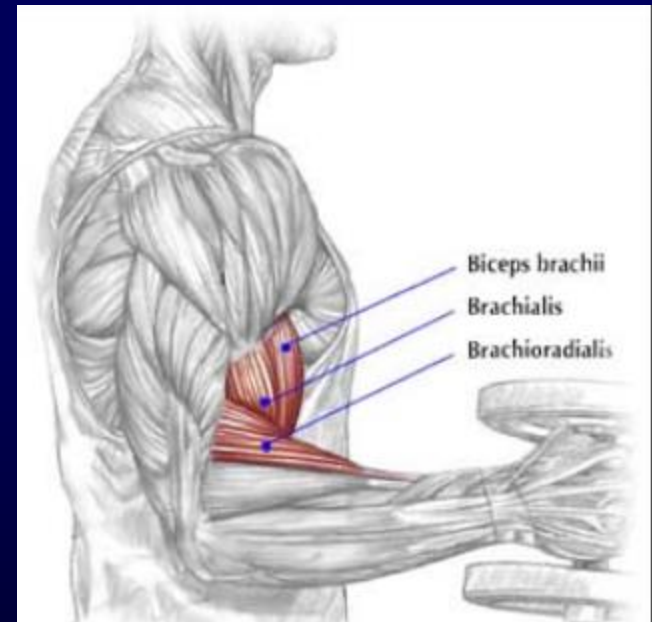
ANATOMIA



● ΒΡΑΧΙΟΝΙΟΣ

● Ο κύριος μύς της κάμψης

● Νεύρωση από μυοδερματικό και
κερκιδικό

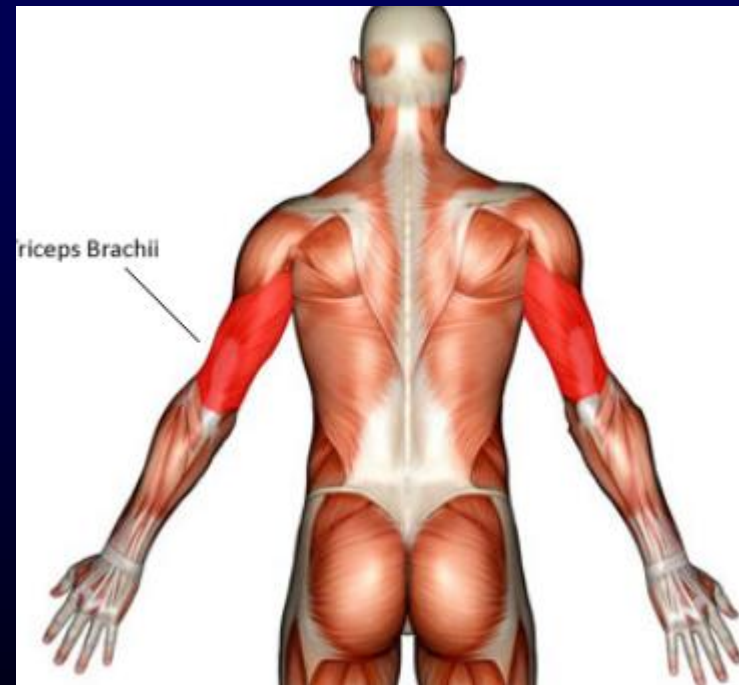


*Άρθρωση αγκώνα
Ανατομία-Εμβιομηχανική*

ΛΕΙΤΟΥΡΓΙΚΗ ΑΝΑΤΟΜΙΑ

ΤΡΙΚΕΦΑΛΟΣ ΒΡΑΧΙΟΝΙΟΣ

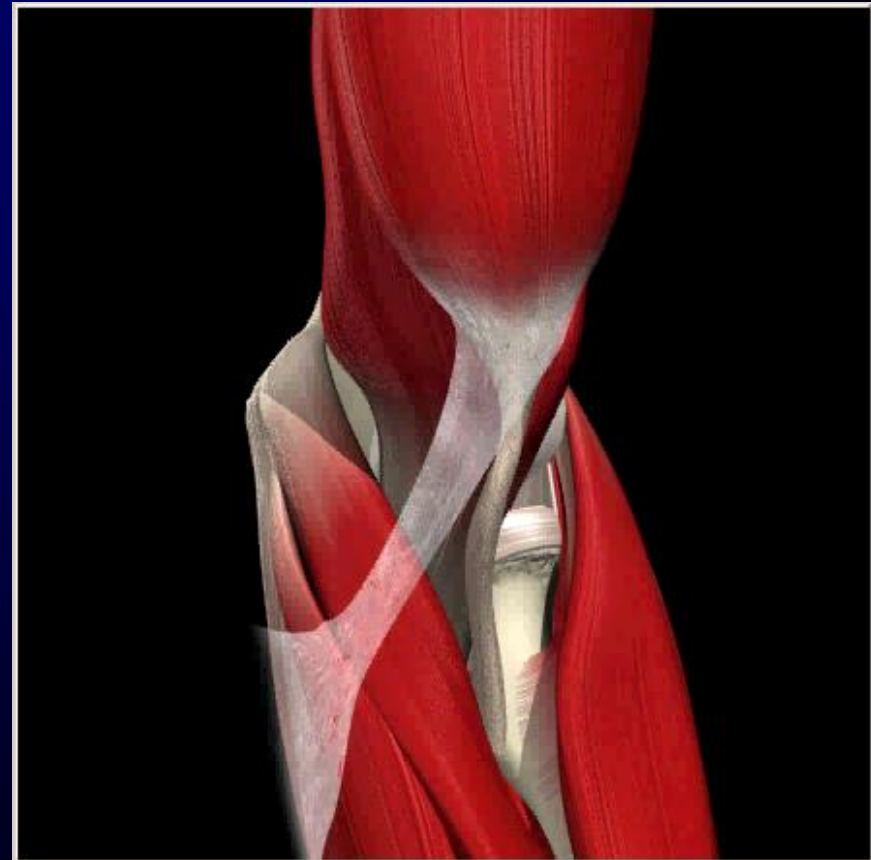
ΕΚΤΑΣΗ ΑΓΚΩΝΑ



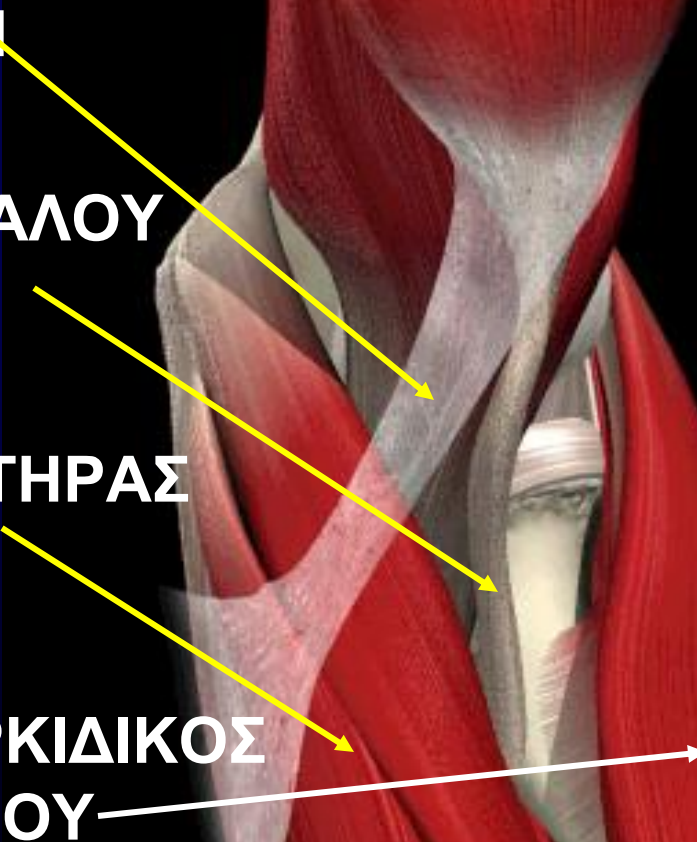
ΑΝΑΤΟΜΙΑ

Μύες

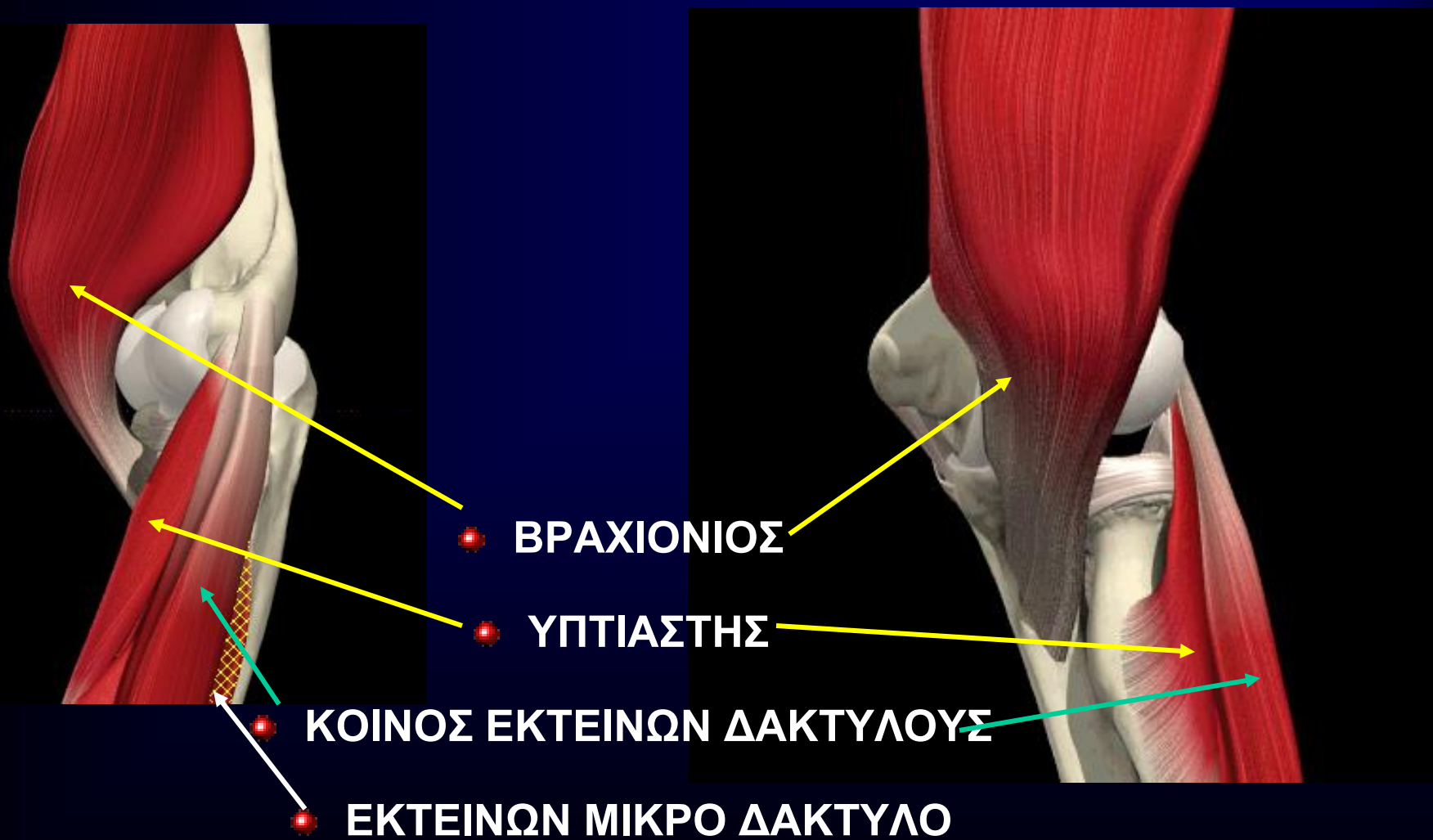
- 1) ΠΡΟΣΘΙΟΙ ΚΑΙ ΟΠΙΣΘΙΟΙ
(ΚΑΜΠΤΗΡΕΣ ΚΑΙ
ΕΚΤΕΙΝΟΝΤΕΣ)
- 2) ΕΠΙΠΟΛΗΣ ΚΑΙ ΕΝ ΤΩ ΒΑΘΕΙ
ΣΤΟΙΒΑΔΑ ΜΥΩΝ

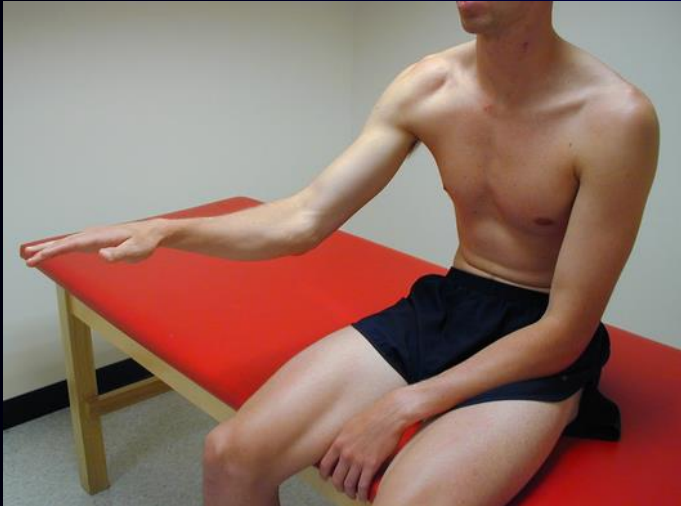

ΑΝΑΤΟΜΙΑ Μύες

- ΑΠΟΝΕΥΡΩΣΗ
 - ΚΑΤΑΦΥΣΗ ΔΙΚΕΦΑΛΟΥ ΒΡΑΧΙΟΝΙΟΥ
 - ΚΕΡΚΙΔΙΚΟΣ ΚΑΜΠΤΗΡΑΣ ΚΑΡΠΟΥ
 - ΜΑΚΡΟΣ-ΒΡΑΧΥΣ ΚΕΡΚΙΔΙΚΟΣ ΕΚΤΕΙΝΩΝ ΚΑΡΠΟΥ
- 
- An anatomical diagram of the elbow and forearm region, showing the muscles and tendons. The diagram is rendered in a 3D style with a dark background. The muscles are shown in red, and the tendons are shown in a lighter, translucent red. The bones are shown in a light grey color. The diagram is labeled with four terms in Greek, each preceded by a red dot. Yellow arrows point from the labels to the corresponding anatomical structures. A white arrow points from the label 'ΜΑΚΡΟΣ-ΒΡΑΧΥΣ ΚΕΡΚΙΔΙΚΟΣ ΕΚΤΕΙΝΩΝ ΚΑΡΠΟΥ' to the corresponding structure.

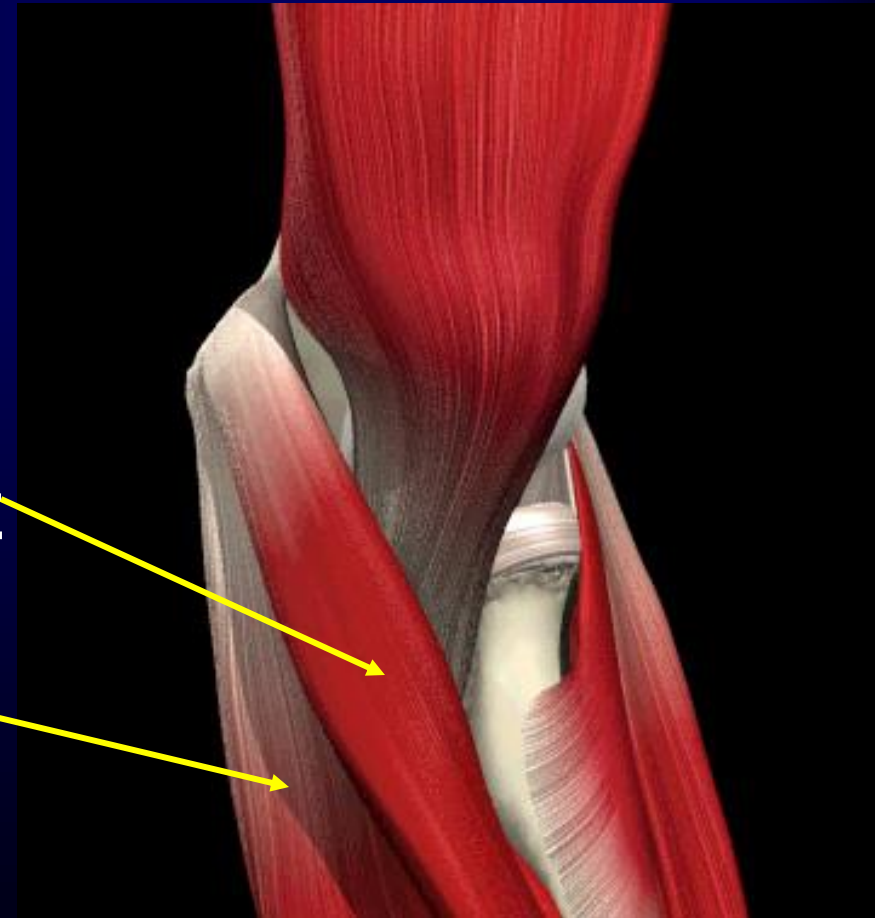ANATOMIA



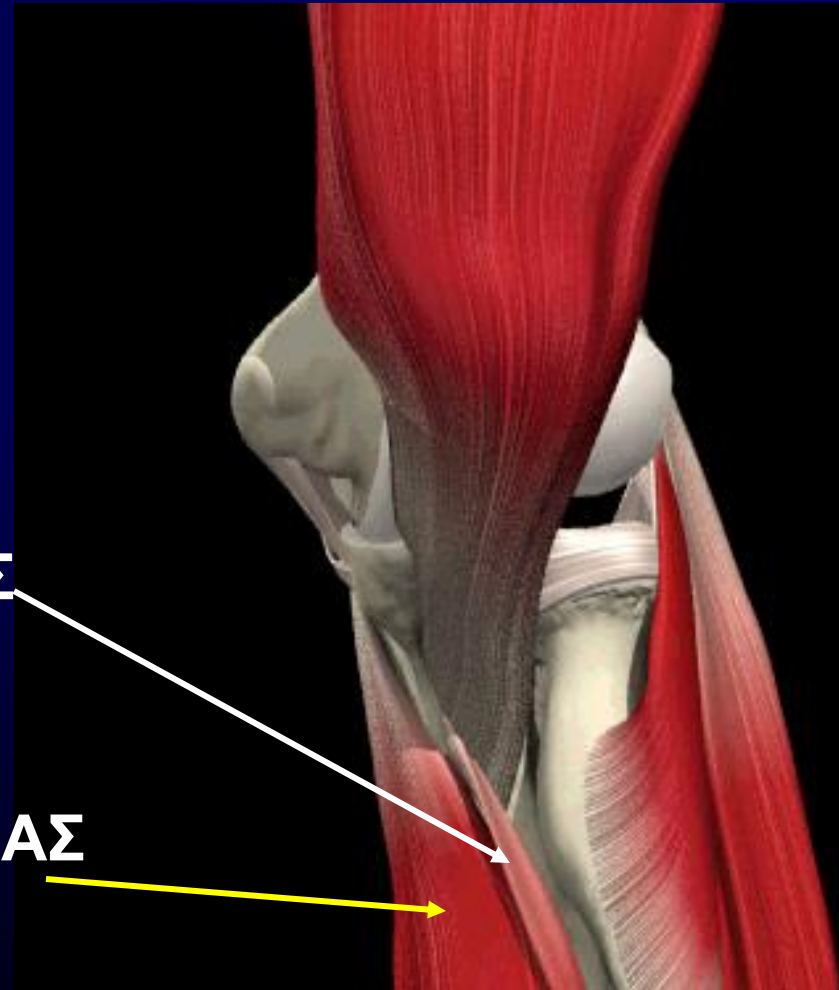


● ΣΤΡΟΓΓΥΛΟΣ ΠΡΗΝΙΣΤΗΣ

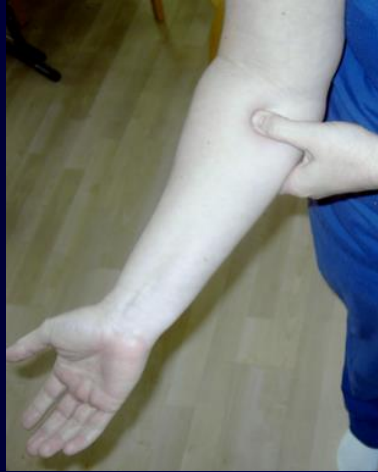● ΕΠΙΠΟΛΗΣ ΚΑΜΠΤΗΡΑΣ
ΔΑΚΤΥΛΩΝ



- **ΜΑΚΡΟΣ ΚΑΜΠΤΗΡΑΣ
ΑΝΤΙΧΕΙΡΑ**
- **ΕΝ ΤΩ ΒΑΘΕΙ ΚΑΜΠΤΗΡΑΣ
ΔΑΚΤΥΛΩΝ**



ΑΝΑΤΟΜΙΑ

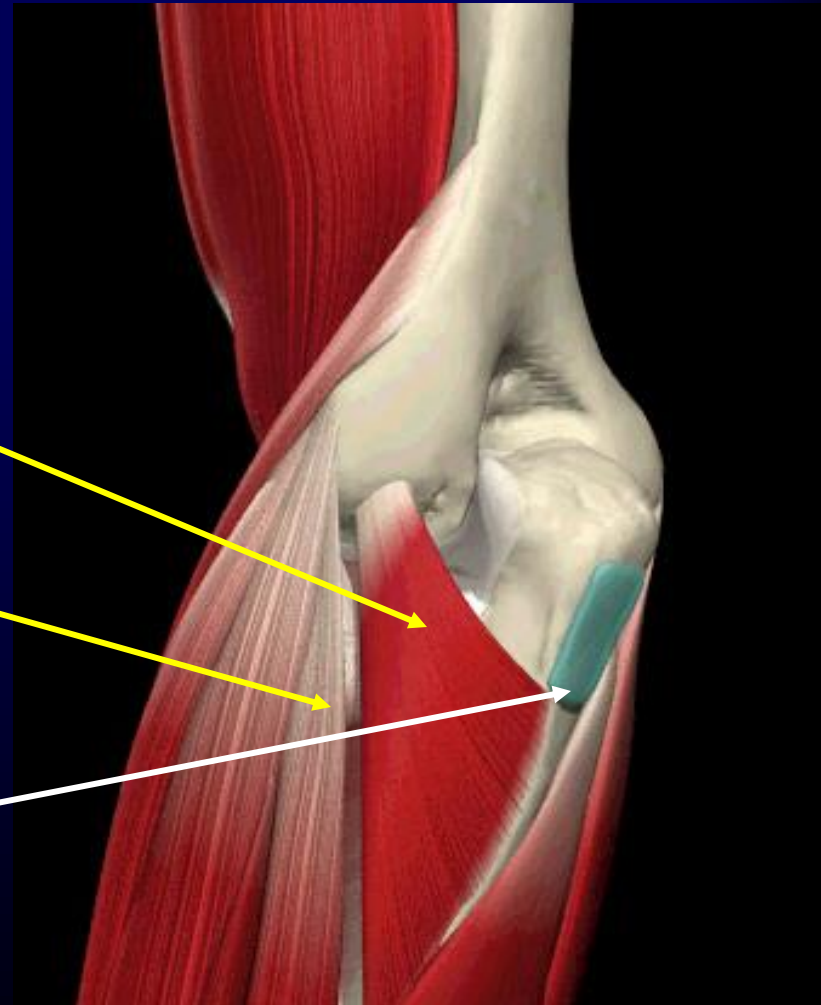


• ΑΓΚΩΝΙΑΙΟΣ

• ΥΠΤΙΑΣΤΗΣ

• ΟΡΟΓΟΝΟΣ ΘΥΛΑΚΟΣ

ΩΛΕΚΡΑΝΟΥ

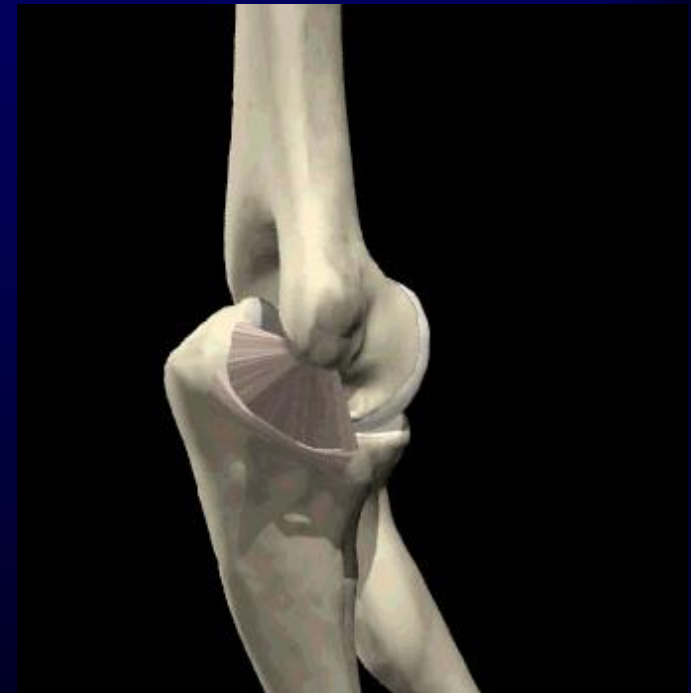


ΛΕΙΤΟΥΡΓΙΚΗ ΑΝΑΤΟΜΙΑ

ΠΕΡΙΟΡΙΣΜΟΣ ΕΚΤΑΣΗΣ

- ❖ ΚΡΟΥΣΗ ΩΛΕΚΡΑΝΟΥ ΣΤΟ ΩΛΕΚΡΑΝΙΚΟ ΒΟΘΡΙΟ
- ❖ ΤΑΣΗ ΤΩΝ ΠΡΟΣΘΙΩΝ ΣΥΝΔΕΣΜΙΚΩΝ ΣΤΟΙΧΕΙΩΝ
- ❖ ΑΝΤΙΣΤΑΣΗ ΤΩΝ ΚΑΜΠΤΗΡΩΝ

**ΕΑΝ ΕΚΤΑΣΗ ΜΕΓΑΛΥΤΕΡΗ ΤΟΤΕ
ΚΑΠΟΙΟ ΑΠΟ ΤΑ ΤΡΙΑ ΕΧΕΙ ΡΑΓΕΙ**

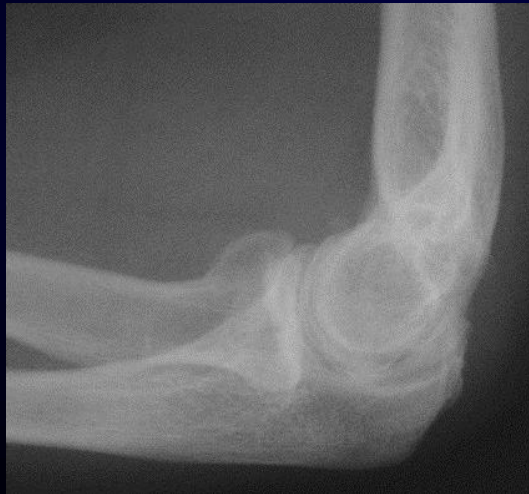
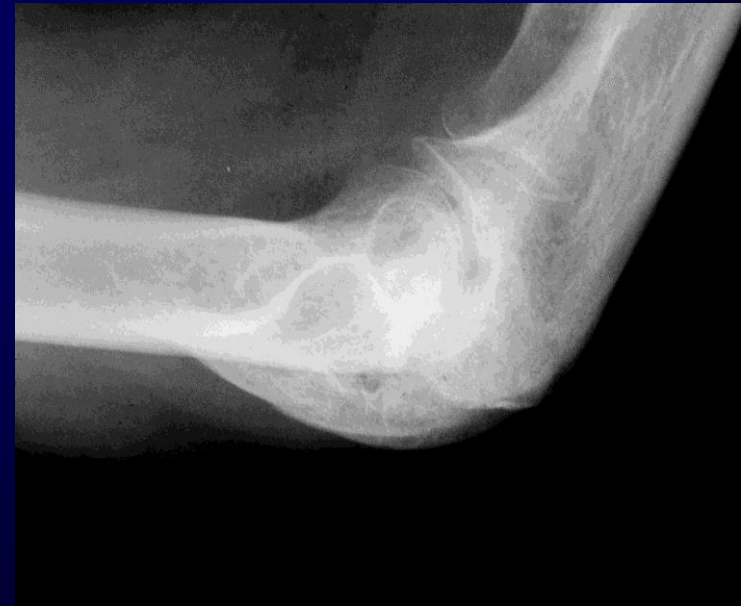
ΛΕΙΤΟΥΡΓΙΚΗ ΑΝΑΤΟΜΙΑ

ΠΕΡΙΟΡΙΣΜΟΣ ΕΚΤΑΣΗΣ

(Ρίκνωση σε κάμψη)

- Έκτοπτο οστόύν στην οπίσθια επιφάνεια
- Ρίκνωση προσθίων στοιχείων (θύλακος, μύες)



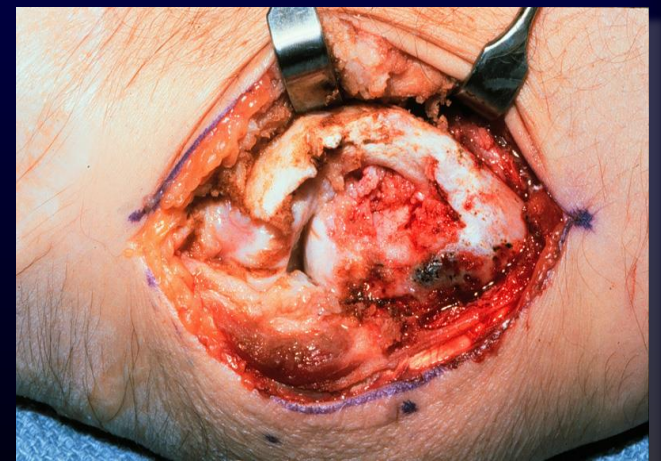
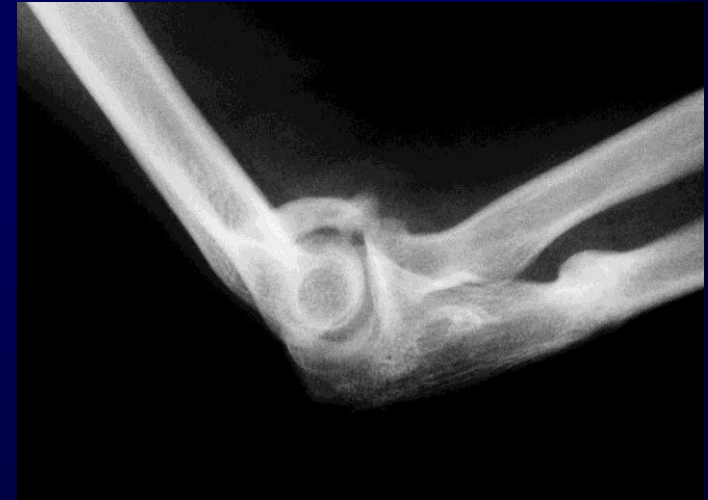ΛΕΙΤΟΥΡΓΙΚΗ ΑΝΑΤΟΜΙΑ

ΠΕΡΙΟΡΙΣΜΟΣ ΚΑΜΨΗΣ ΕΝΕΡΓΗΤΙΚΗΣ

- ΚΥΡΙΟΣ ΠΑΡΑΓΩΝ ΣΥΣΠΑΣΗ ΟΠΙΣΘΙΩΝ ΜΥΩΝ

ΠΑΘΗΤΙΚΗΣ

- ΚΡΟΥΣΗ ΚΕΦΑΛΗΣ ΚΑΙ ΚΟΡΩΝΟΕΙΔΟΥΣ ΣΤΑ ΒΟΘΡΙΑ
- ΕΚΤΟΠΗ ΟΣΤΕΟΠΟΙΗΣΗ
- ΤΑΣΗ ΟΠΙΣΘΙΩΝ ΣΥΝΔΕΣΜΙΚΩΝ
- ΠΑΘΗΤΙΚΗ ΤΑΣΗ ΤΡΙΚΕΦΑΛΟΥ



Νεύρα

Περνούν όλα τα νεύρα του αντιβραχίου και χεριού (κινητικά και αισθητικά)

Μέσο ν.

Ωλένιο ν.

Κερκιδικό ν.

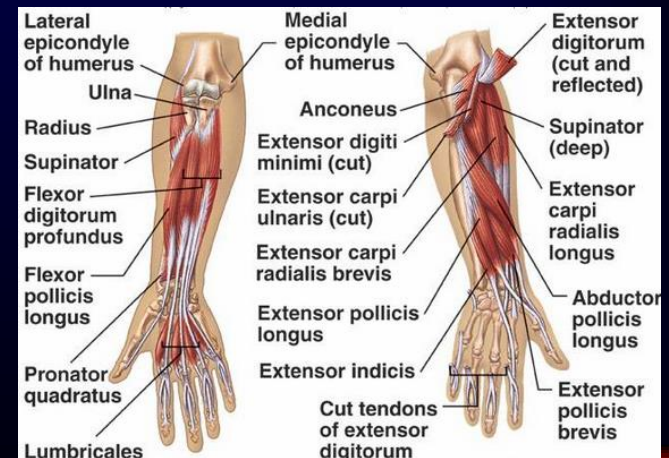
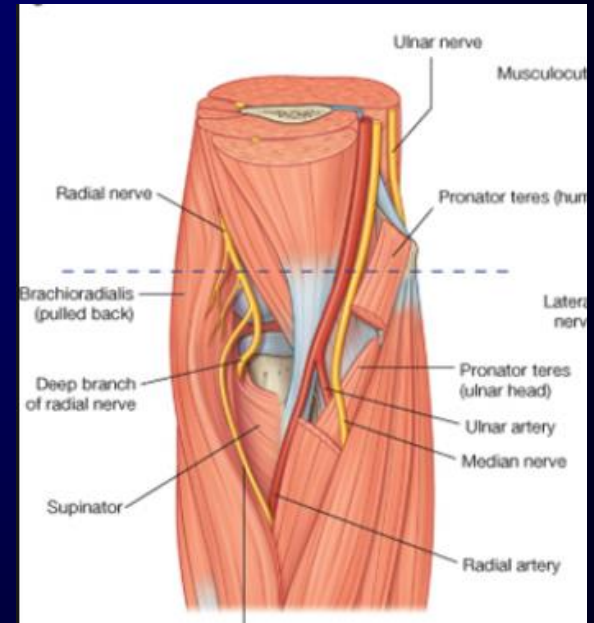
Έσω δερματικό του αντιβραχίου

Έξω δερματικό του αντιβραχίου

Λειτουργία κινητικών νεύρων στον αγκώνα

Μέσο νεύρο

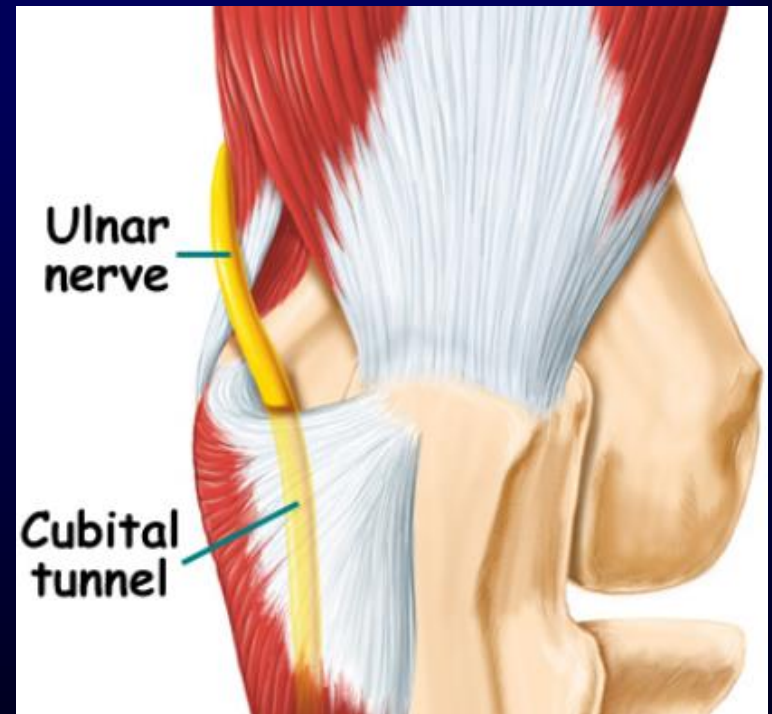
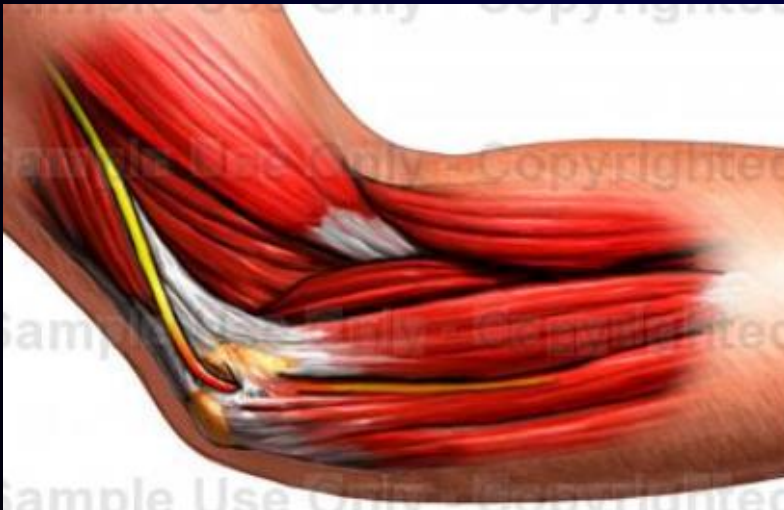
- στρογγύλος πρηνιστής
- κερκιδικός καμπτήρας του καρπού
- μακρός παλαμικός
- επιπολής καμπτήρας των δακτύλων
- εν τω βάθει καμπτήρας των δακτύλων
- μακρός καμπτήρας του αντίχειρα



Λειτουργία κινητικών νεύρων στο αγκώνα

Ωλένιο νεύρο


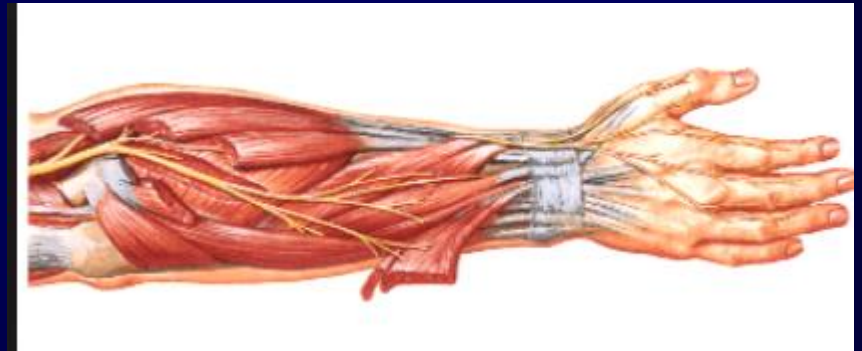
- Ωλένιος καμπτήρας του καρπού
- Εν τω βάθει καμπτήρας των δακτύλων (παράμεσος και μικρός)



Λειτουργία κινητικών νεύρων στο αγκώνα

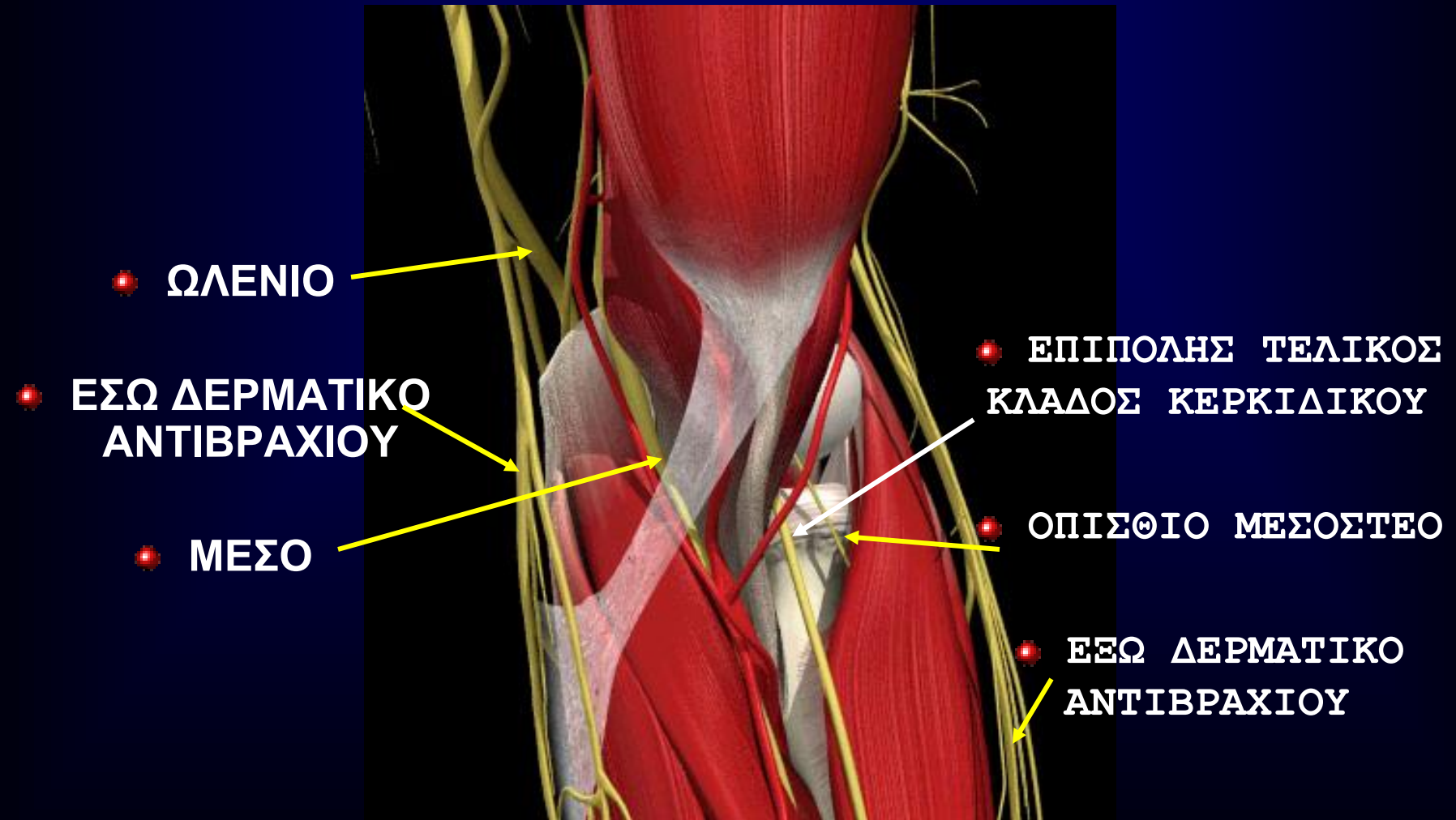
Κερκιδικό νεύρο

- Βραχιονοκερκιδικός
- Αγκωνιαίος
- Μακρός κερκιδικός
εκτείνων τον καρπό
- Βραχύς κερκιδικός
εκτείνων τον καρπό
- Κοινός εκτείνων τους
δακτύλους
- Ωλένιος εκτείνων τον
καρπό



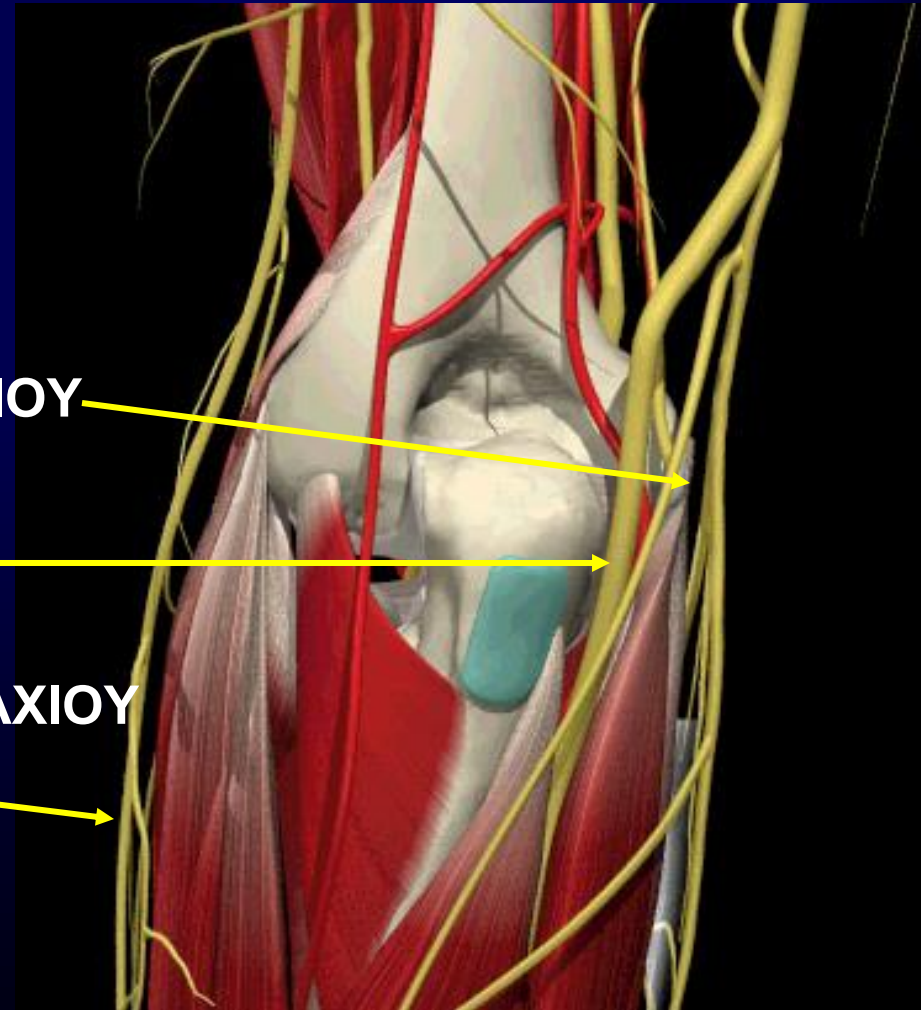
ΑΝΑΤΟΜΙΑ

Νεύρα



ΑΝΑΤΟΜΙΑ Νεύρα

- **ΕΣΩ ΔΕΡΜΑΤΙΚΟ ΑΝΤΙΒΡΑΧΙΟΥ**
- **ΩΛΕΝΙΟ**
- **ΟΠΙΣΘΙΟ ΔΕΡΜΑΤΙΚΟ ΑΝΤΙΒΡΑΧΙΟΥ**

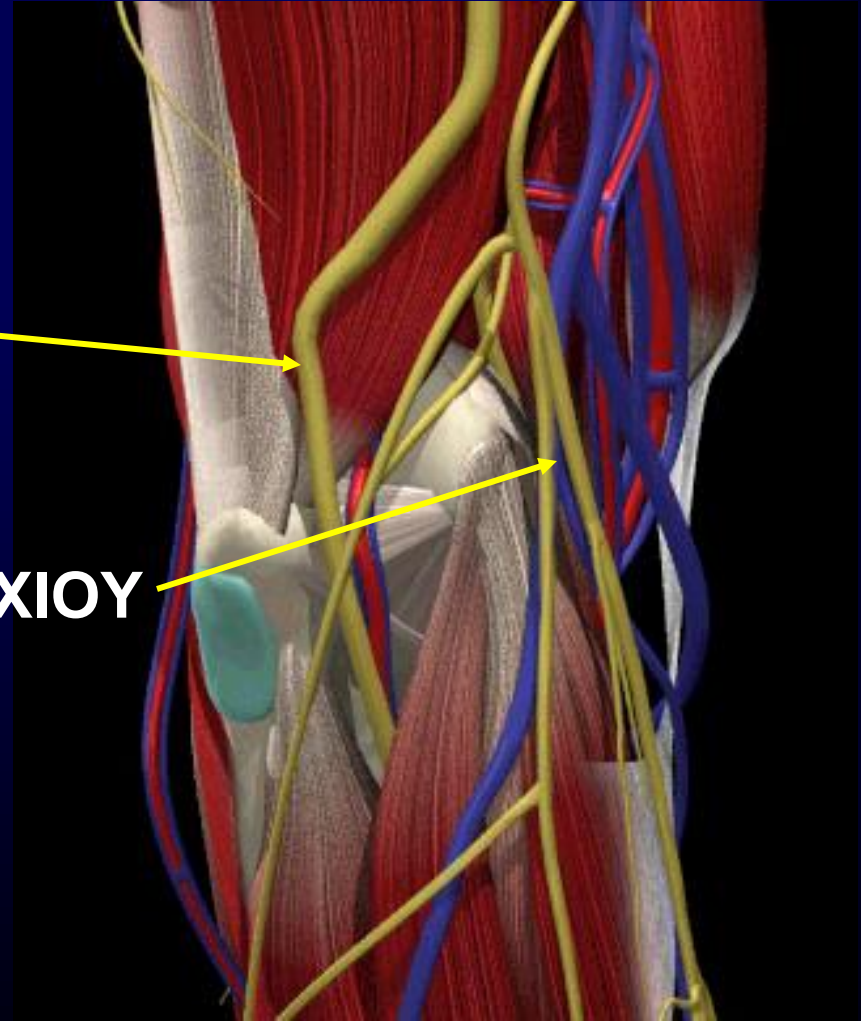


ΑΝΑΤΟΜΙΑ Νεύρα

• ΩΛΕΝΙΟ

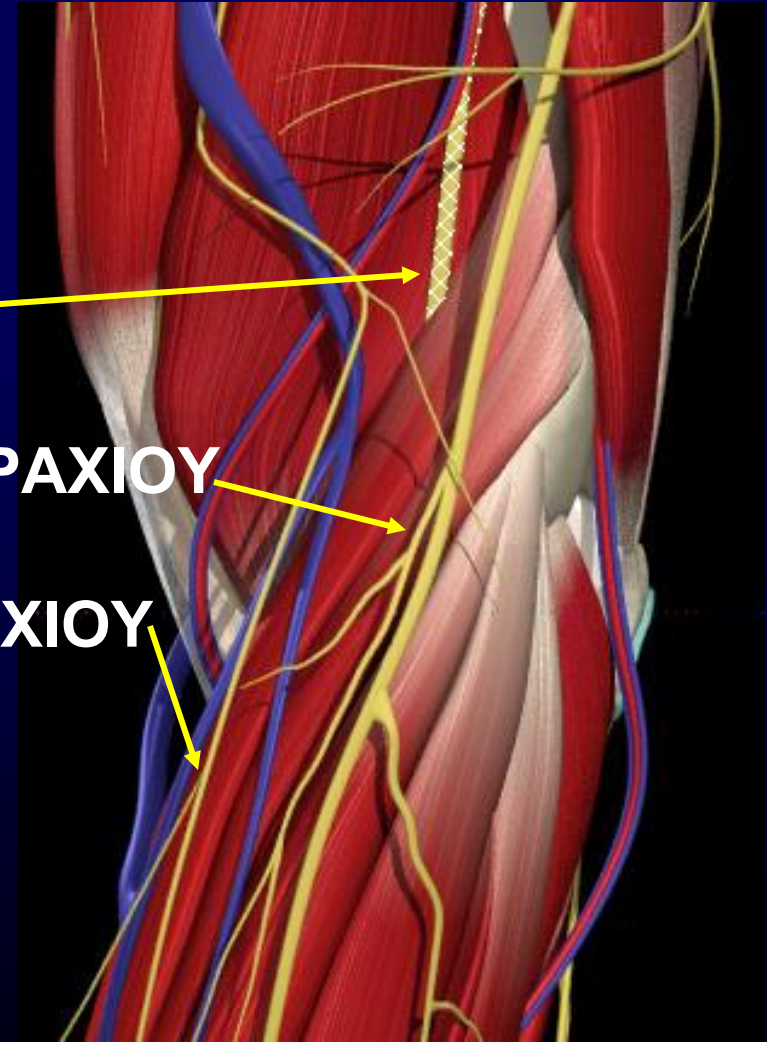


• ΕΣΩ ΔΕΡΜΑΤΙΚΟ ΑΝΤΙΒΡΑΧΙΟΥ



Νεύρα

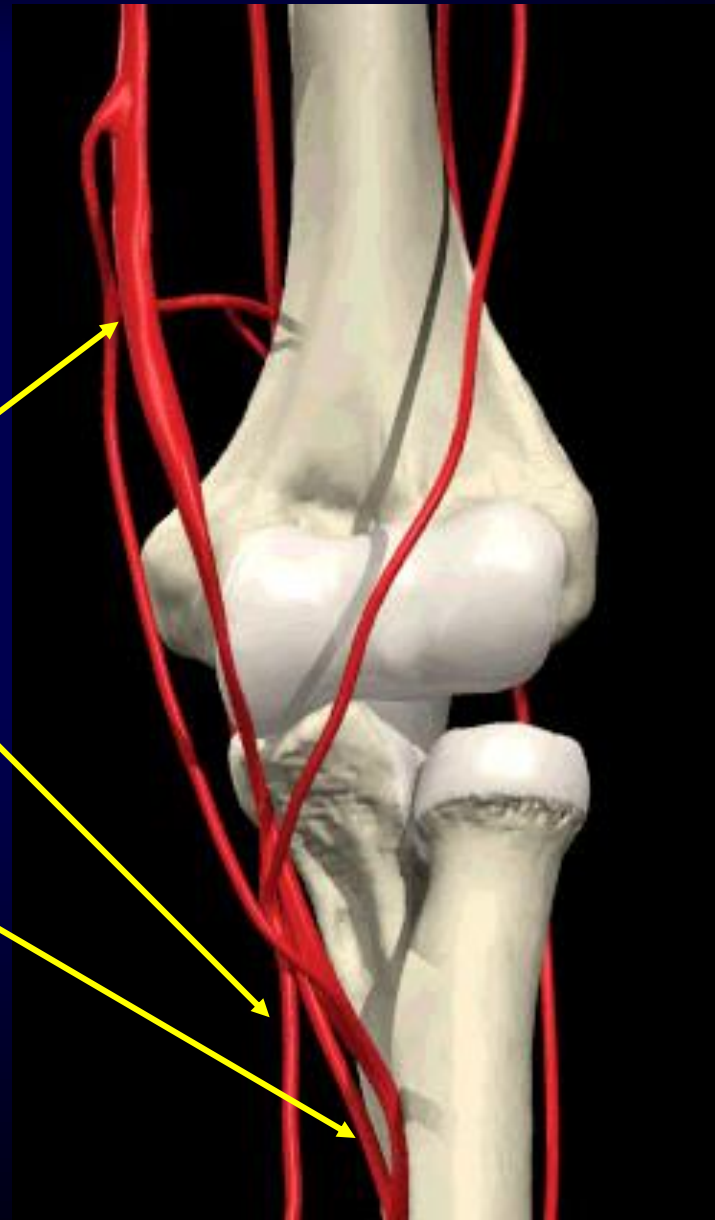
- ΚΕΡΚΙΔΙΚΟ ΝΕΥΡΟ
- ΟΠΙΣΘΙΟ ΔΕΡΜΑΤΙΚΟ ΑΝΤΙΒΡΑΧΙΟΥ
- ΕΞΩ ΔΕΡΜΑΤΙΚΟ ΑΝΤΙΒΡΑΧΙΟΥ



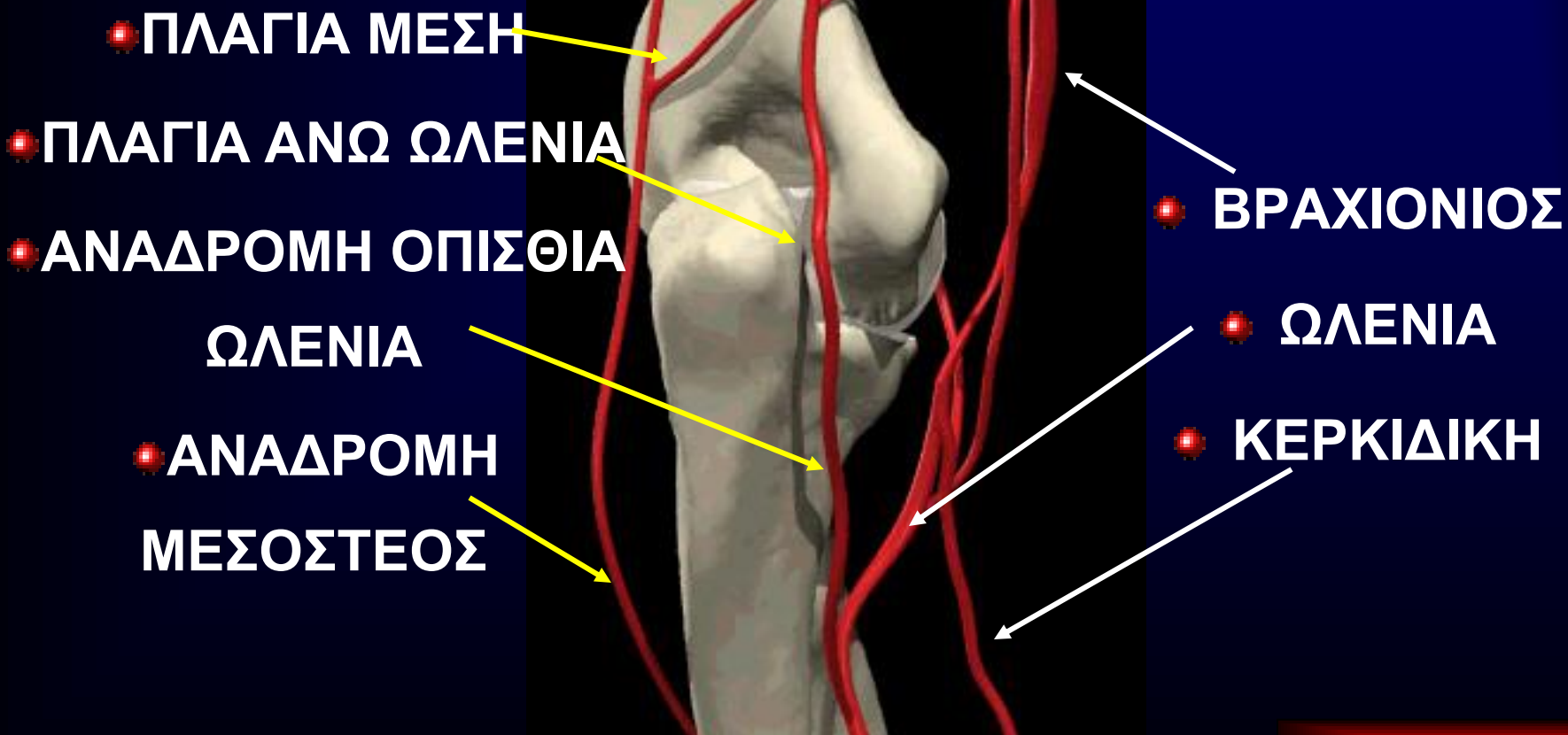
ΑΝΑΤΟΜΙΑ

Κύριες αρτηρίες

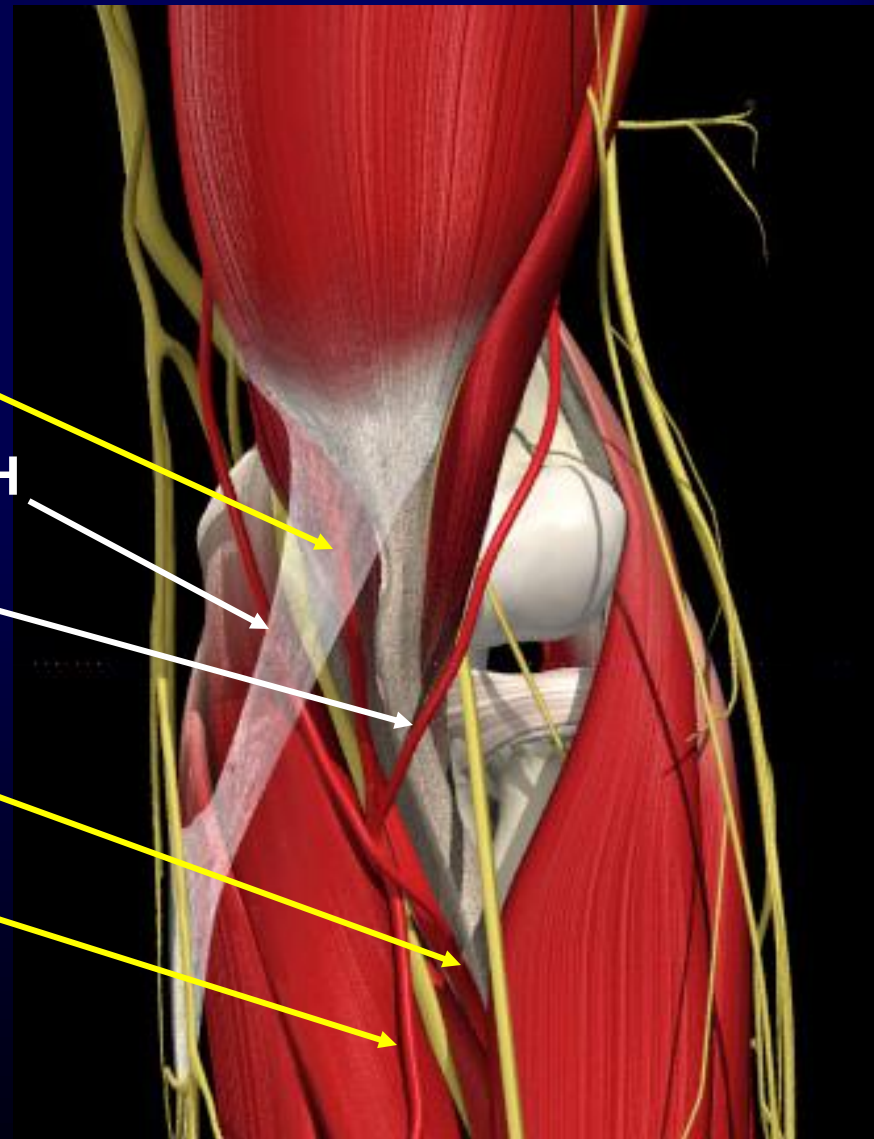
- ΒΡΑΧΙΟΝΙΑ
- ΩΛΕΝΙΑ
- ΚΕΡΚΙΔΙΚΗ



ΑΝΑΤΟΜΙΑ



- ΒΡΑΧΙΟΝΙΟΣ ΑΡΤΗΡΙΑ
- ΠΡΟΣΘΙΑ ΩΛΕΝΙΑ ΑΝΑΔΡΟΜΗ
- ΚΕΡΚΙΔΙΚΗ ΑΝΑΔΡΟΜΗ
- ΚΕΡΚΙΔΙΚΗ
- ΩΛΕΝΙΑ

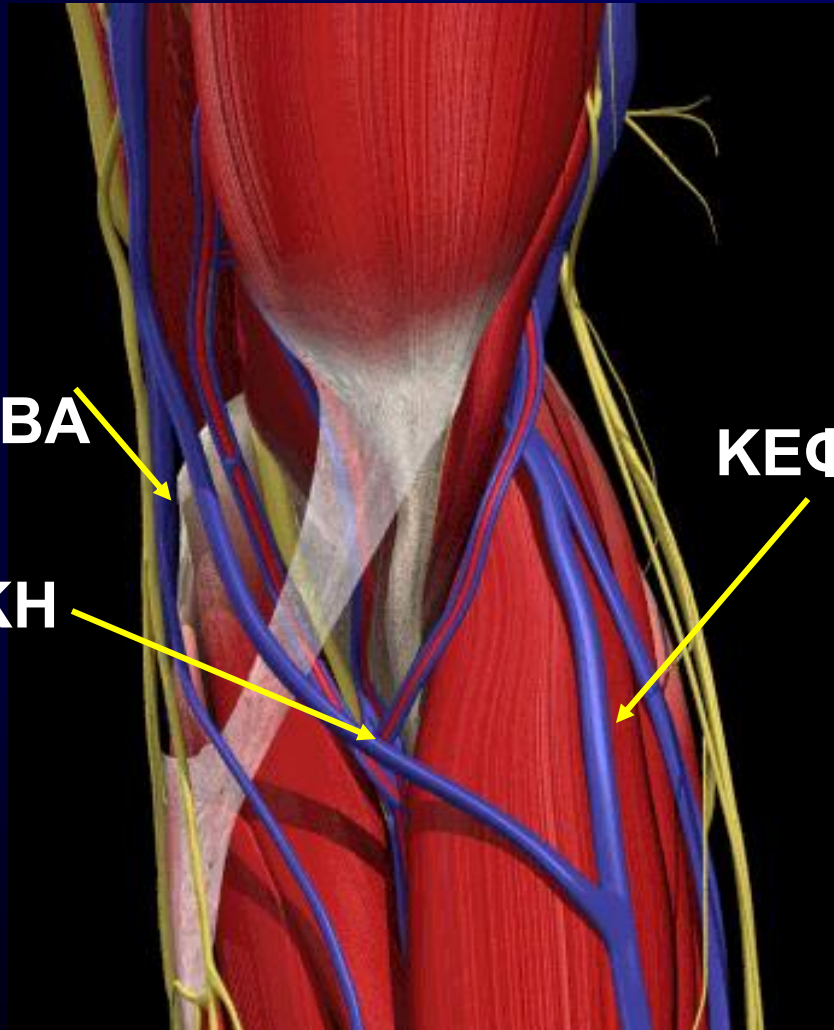


ΦΛΕΒΕΣ

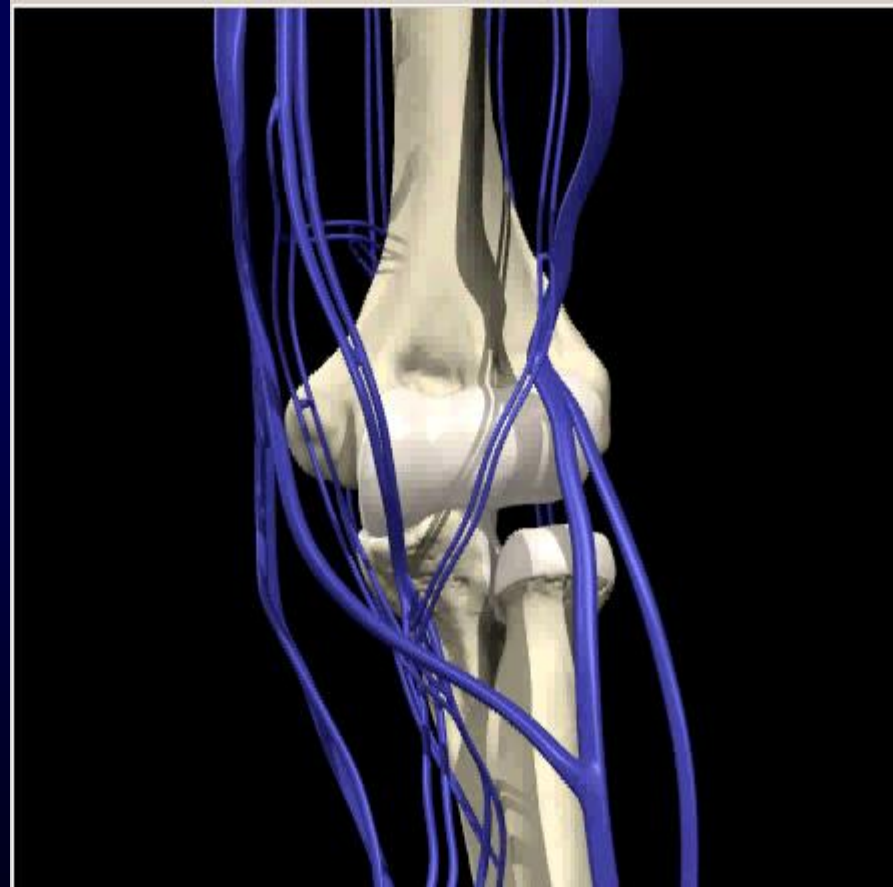
ΒΑΣΙΛΙΚΗ ΦΛΕΒΑ

ΚΕΦΑΛΙΚΗ ΦΛΕΒΑ

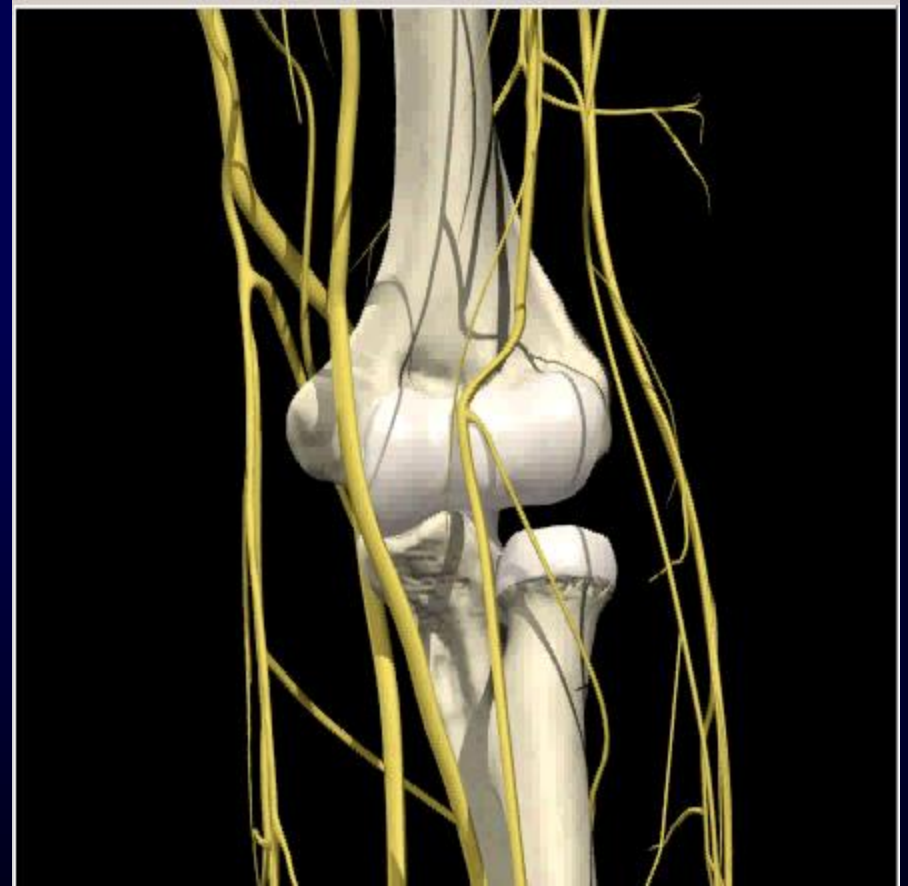ΜΕΣΟΒΑΣΙΛΙΚΗ



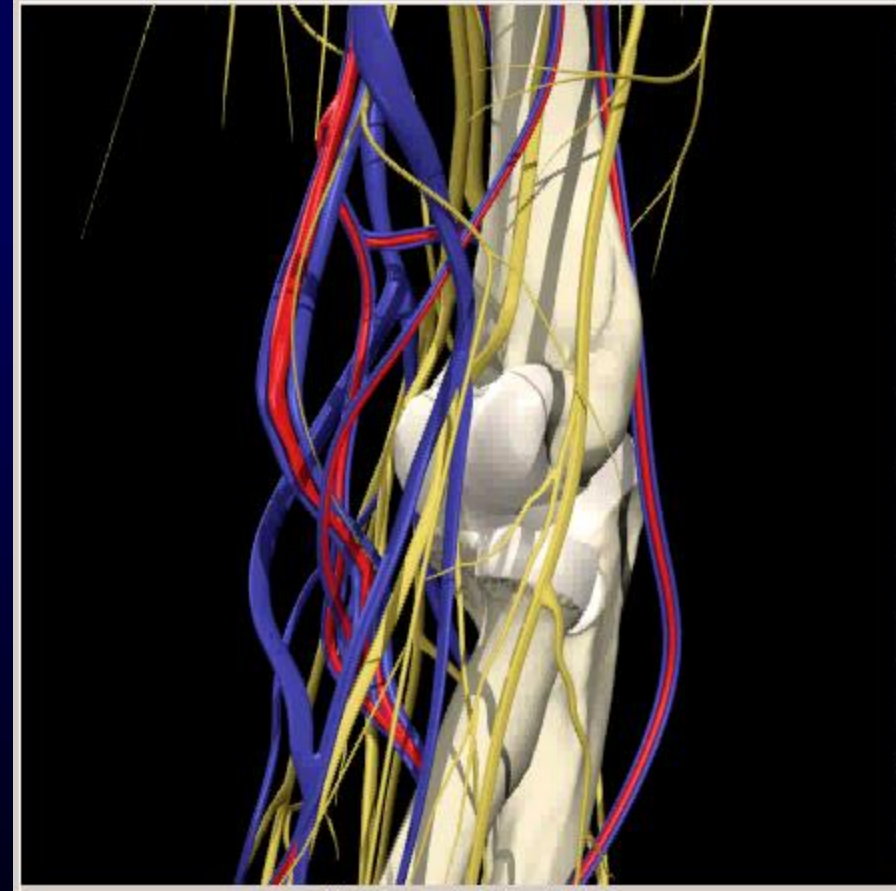
ΦΛΕΒΙΚΟ ΔΙΚΤΥΟ ΑΓΚΩΝΑ



ΝΕΥΡΙΚΟ ΔΙΚΤΥΟ ΑΓΚΩΝΑ



ΤΟ ΣΥΝΟΛΙΚΟ ΔΙΚΤΥΟ ΣΤΟΝ ΑΓΚΩΝΑ



Άρθρωση αγκώνα
Ανατομία-Εμβιομηχανική



ΕΥΧΑΡΙΣΤΩ