

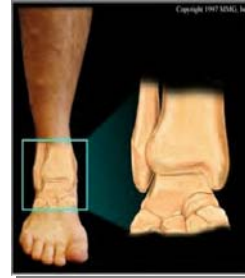ΑΘΛΗΤΙΚΕΣ ΚΑΚΩΣΕΙΣ ΚΑΚΩΣΕΙΣ ΠΔΚ

• ΣΥΧΝΕΣ ΚΑΚΩΣΕΙΣ

- ΕΥΡΥ ΦΑΣΜΑ ΗΛΙΚΙΩΝ
 - ΠΟΔΟΣΦΑΙΡΟ
 - BASKET BALL
 - VOLLEY BALL
 - ΓΥΜΝΑΣΤΙΚΗ
 - ΑΛΜΑ ΕΙΣ ΥΨΟΣ
 - ΧΟΡΟΣ

ortho.med.uth

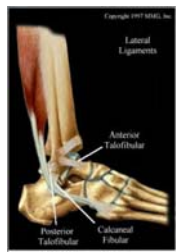
ΠΔΚ ΑΡΘΡΩΣΗ



ortho.med.uth

ΥΠΑΣΤΡΑΓΑΛΙΚΗ ΑΡΘΡΩΣΗ

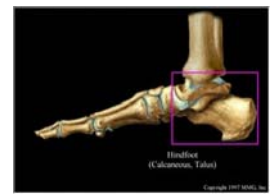
- ΣΥΝΥΠΑΡΕΧ ΑΣΤΑΘΕΙΑΣ ΠΔΚ ΚΑΙ ΥΠΑΣΤΡΑΓΑΛΙΚΗΣ ΑΡΘΡΩΣΗΣ ΣΕ ΠΟΣΟΣΤΑ ΑΠΟ 5% ΕΩΣ ΚΑΙ 60%
- Ο ΡΟΛΟΣ ΤΟΥ ΠΠ ΣΥΝΔΕΣΜΟΥ



ortho.med.uth

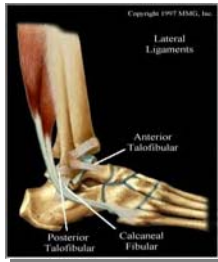ΣΥΝΔΕΣΜΙΚΕΣ ΚΑΚΩΣΕΙΣ ΠΔΚ

- ΣΤΑΘΕΡΟΤΗΤΑ
- ΕΞΩ ΣΥΝΔΕΣΜΙΚΟ ΣΥΣΤΗΜΑ
- ΕΣΩ ΣΥΝΔΕΣΜΙΚΟ ΣΥΣΤΗΜΑ



ortho.med.uth

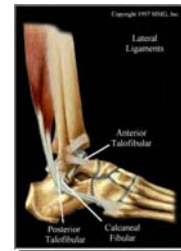ΠΡΟΣΘΙΟΣ ΠΕΡΟΝΟΑΣΤΡΑΓΑΛΙΚΟΣ ΣΥΝΔΕΣΜΟΣ



ortho.med.uth

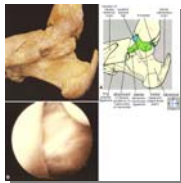ΠΕΡΟΝΟΠΤΕΡΝΙΚΟΣ ΣΥΝΔΕΣΜΟΣ

- ΔΥΟ ΜΟΙΡΕΣ
- ΥΠΟ ΤΟ ΤΕΝΟΝΤΙΟ ΕΛΥΤΡΟ ΤΩΝ ΠΕΡΟΝΙΑΙΩΝ
- ΡΑΧΙΑΙΑ ΚΑΜΨΗ- ΠΡΟΣΘΙΑ ΜΟΙΡΑ ΣΕ ΤΑΣΗ
- ΥΠΤΙΑΣΜΟΣ ΚΑΙ ΡΑΧΙΑΙΑ ΚΑΜΨΗ –ΡΗΞΗ ΠΠ ΣΥΝΔΕΣΜΟΥ
- ΑΣΤΑΘΕΙΑ ΥΠΑΣΤΡΑΓΑΛΙΚΗΣ



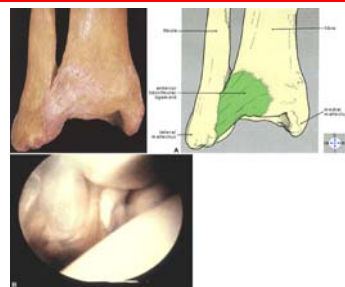ortho.med.uth

ΔΕΛΤΟΕΙΔΗΣ ΣΥΝΔΕΣΜΟΣ



ortho.med.uth

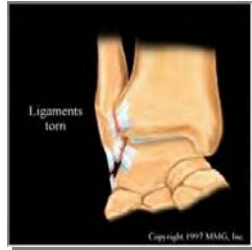
ΠΡΟΣΘΙΟΣ ΚΝΗΜΟΠΕΡΟΝΙΑΙΟΣ ΣΥΝΔΕΣΜΟΣ



ortho.med.uth

ΡΗΞΗ ΣΥΝΔΕΣΜΩΝ

- ΣΥΝΔΙΑΣΜΟΣ ΚΑΚΩΣΕΩΝ
- ΠΠΑ ΚΑΙ ΠΠ
- ΠΕΛΜΑΤΙΑΙΑ ΚΑΜΨΗ, ΥΠΤΙΑΣΜΟΣ ΚΑΙ ΠΡΟΣΑΓΩΓΗ



ortho.med.uth

ΟΞΥ ΔΙΑΣΤΡΕΜΜΑ ΠΔΚ

- ΒΑΡΥΤΗΤΑ
- ΠΡΩΤΟΥ ΒΑΘΜΟΥ (ΔΙΑΤΑΣΗ ΙΝΩΝ)
- ΔΕΥΤΕΡΟΥ ΒΑΘΜΟΥ (ΜΕΡΙΚΗ ΡΗΞΗ – ΗΠΙΑ ΧΑΛΑΡΩΣΗ)
- ΤΡΙΤΟΥ ΒΑΘΜΟΥ (ΠΛΗΡΗΣ ΡΗΞΗ – ΑΣΤΑΘΕΙΑ)



ortho.med.uth

ΟΞΥ ΔΙΑΣΤΡΕΜΜΑ ΠΔΚ

- ΣΥΝΟΔΕΣ ΚΑΚΩΣΕΙΣ
- ΠΕΡΟΝΙΑΙΟ ΝΕΥΡΟ
- ΕΝΔΑΡΘΡΙΚΑ ΟΣΤΕΟΧΟΝΔΡΙΝΑ Η ΧΟΝΔΡΙΝΑ ΚΑΤΑΓΜΑΤΑ



ortho.med.uth

ΧΡΟΝΙΑ ΑΣΤΑΘΕΙΑ ΠΔΚ

- ΣΥΧΝΑ ΕΠΑΝΑΛΑΜΒΑΝΟΜΕΝΑ ΔΙΑΣΤΡΕΜΜΑΤΑ



ortho.med.uth

ΚΛΙΝΙΚΟΣ ΕΛΕΓΧΟΣ

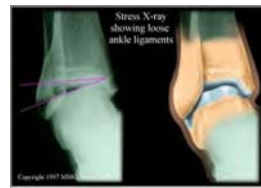- ΟΙΔΗΜΑ
- ΕΚΧΥΜΩΣΗ
- ΕΥΑΙΣΘΗΣΙΑ
- ΕΛΕΓΧΟΣ ΣΕ ΚΑΜΨΗ, ΥΠΤΙΑΣΜΟ ΚΑΙ ΠΡΟΣΔΩΓΗ
- ΠΡΟΣΘΙΟ ΣΥΡΤΑΡΟΕΙΔΕΣ ΤΕΣΤ



ortho.med.uth

ΑΠΕΙΚΟΝΗΣΗ

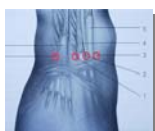- ΑΚΤΙΝΟΓΡΑΦΙΕΣ ΥΠΟ ΤΑΣΗ
- ΚΛΙΣΗ ΑΣΤΡΑΓΑΛΟΥ (5-23 ΜΟΙΡΕΣ η 3-10 ΜΟΙΡΕΣ ΔΙΑΦΟΡΑ)
- ΠΡΟΣΘΙΟ ΣΥΡΤΑΡΟΕΙΔΕΣ (2-9 mm)
- BRODEN VIEWS ΥΠΟ ΤΑΣΗ ΓΙΑ ΑΣΤΑΘΕΙΑ ΥΠΑΣΤΡΑΓΑΛΙΚΗΣ
- ΑΡΘΡΟΓΡΑΦΗΜΑ ΥΠΑΣΤΡΑΓΑΛΙΚΗΣ



ortho.med.uth

ΑΡΘΡΟΣΚΟΠΗΣΗ ΠΔΚ

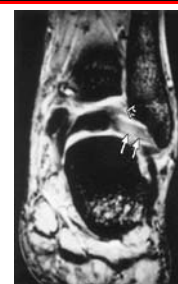- ΧΟΝΔΡΙΝΑ ΚΑΙ ΟΣΤΕΟΧΟΝΔΡΙΝΑ ΚΑΤΑΓΜΑΤΑ
- ΥΜΕΝΙΤΙΔΑ
- ΠΡΟΣΘΙΟ ΟΣΤΕΟΦΥΤΟ
- ΣΥΝΔΕΣΜΙΚΕΣ ΒΛΑΒΕΣ
- ΕΛΕΥΘΕΡΑ ΣΩΜΑΤΑ



ortho.med.uth

ΜΑΓΝΗΤΙΚΗ ΤΟΜΟΓΡΑΦΙΑ

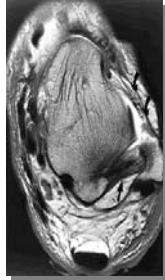
- ΠΡΟΣΘΙΟΣ ΠΕΡΟΝΟΑΣΤΡΑΓΑΛΙΚΟΣ ΣΥΝΔΕΣΜΟΣ



ortho.med.uth

ΜΑΓΝΗΤΙΚΗ ΤΟΜΟΓΡΑΦΙΑ

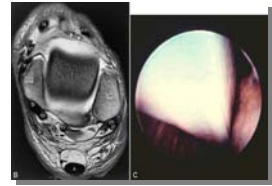
- ΟΠΙΣΘΙΟΣ ΠΕΡΟΝΟΑΣΤΡΑΓΑΛΙΚΟΣ ΣΥΝΔΕΣΜΟΣ



ortho.med.uth

ΜΑΓΝΗΤΙΚΗ ΤΟΜΟΓΡΑΦΙΑ

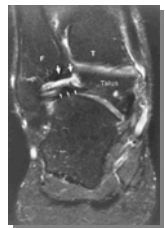
- ΑΡΘΡΙΚΕΣ ΕΠΙΦΑΝΕΙΕΣ



ortho.med.uth

ΜΑΓΝΗΤΙΚΗ ΤΟΜΟΓΡΑΦΙΑ

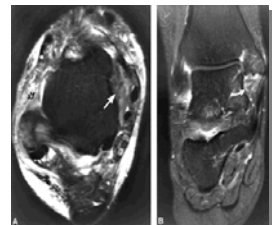
- ΚΑΚΩΣΗ ΠΡΟΣΘΙΟΥ ΠΕΡΟΝΟΑΣΤΡΑΓΑΛΙΚΟΥ ΣΥΝΔΕΣΜΟΥ



ortho.med.uth

ΜΑΓΝΗΤΙΚΗ ΤΟΜΟΓΡΑΦΙΑ

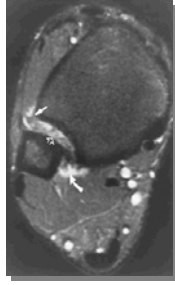
- ΚΑΚΩΣΗ ΟΠΙΣΘΙΟΥ ΠΕΡΟΝΟΑΣΤΡΑΓΑΛΙΚΟΥ ΣΥΝΔΕΣΜΟΥ



ortho.med.uth

ΜΑΓΝΗΤΙΚΗ ΤΟΜΟΓΡΑΦΙΑ

- ΚΑΚΩΣΗ ΚΝΗΜΟΠΕΡΟΝΙΑΙΩΝ ΣΥΝΔΕΣΜΩΝ



ortho.med.uth

ΑΝΤΙΜΕΤΩΠΙΣΗ

- ΟΞΕΙΑ ΦΑΣΗ
- ΤΥΠΟΙ I κ II
- ΜΗ ΧΕΙΡΟΥΡΓΙΚΗ
- ΛΕΙΤΟΥΡΓΙΚΗ
- ΑΝΑΡΡΟΠΟΣ ΘΕΣΗ
- ΨΥΧΡΑ ΕΠΙΘΕΜΑΤΑ
- ΕΠΙΔΕΣΗ



ortho.med.uth

ΑΝΤΙΜΕΤΩΠΙΣΗ

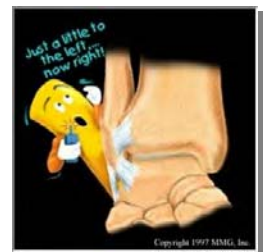- ΠΡΩΙΜΗ ΜΕΡΙΚΗ ΦΟΡΤΙΣΗ
- ΕΝΙΣΧΥΣΗ ΠΕΡΟΝΙΑΙΩΝ
- ΑΣΚΗΣΕΙΣ ΕΥΡΟΥΣ ΚΙΝΗΤΙΚΟΤΗΤΑΣ



ortho.med.uth

ΑΝΤΙΜΕΤΩΠΙΣΗ

- ΑΣΚΗΣΕΙΣ ΙΔΙΟΔΕΚΤΙΚΟΤΗΤΑΣ



ortho.med.uth

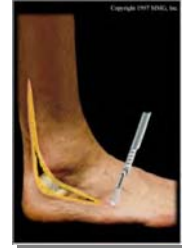ΑΝΤΙΜΕΤΩΠΙΣΗ

- ΟΞΕΙΑ ΦΑΣΗ
- ΤΥΠΟΥ III
- ΚΠ ΓΥΨΙΝΟΣ ΝΑΡΘΗΚΑΣ ΓΙΑ 3-6 εβ
- ΚΠ ΑΠΟ ΜΑΛΑΚΕΣ ΡΗΤΙΝΕΣ
- ΑΠΟΚΑΤΑΣΤΑΣΗ

ortho.med.uth

ΑΝΤΙΜΕΤΩΠΙΣΗ

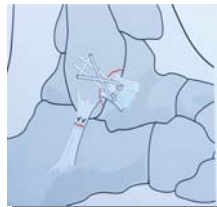
- ΟΞΕΙΑ ΦΑΣΗ
- ΤΥΠΟΥ III
- ΧΕΙΡΟΥΡΓΙΚΗ ΑΓΩΓΗ;;
- ΧΟΡΕΥΤΕΣ
- ΑΘΛΗΤΕΣ ΓΥΜΝΑΣΤΙΚΗΣ



ortho.med.uth

ΧΕΙΡΟΥΡΓΙΚΗ ΑΝΤΙΜΕΤΩΠΙΣΗ

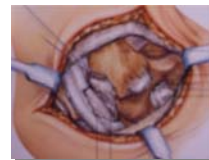- ΟΞΕΙΑ ΦΑΣΗ
- ΤΥΠΟΥ III
- ΑΜΕΣΗ ΑΠΟΚΑΤΑΣΤΑΣΗ
- ΧΕΙΡΟΥΡΓΙΚΕΣ ΤΕΧΝΙΚΕΣ



ortho.med.uth


ΣΥΜΠΤΩΜΑΤΙΚΗ ΧΡΟΝΙΑ ΑΣΤΑΘΕΙΑ

- ΚΑΘΕΚΤΙΚΟΙ ΣΥΝΔΕΣΜΟΙ
- ΥΠΟΚΑΤΑΣΤΑΣΗ ΠΠΑ ΣΥΝΔΕΣΜΟΥ
- ΥΠΟΚΑΤΑΣΤΑΣΗ ΠΠ ΣΥΝΔΕΣΜΟΥ
- ΧΕΙΡΟΥΡΓΙΚΕΣ ΤΕΧΝΙΚΕΣ
- 80% ΚΑΛΑ ΑΠΟΤΕΛΕΣΜΑΤΑ
- MODIFIED BROSTROM
- CHRISMAN-SNOOK



ortho.med.uth

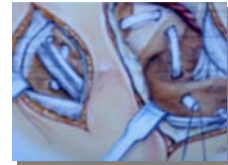
ΤΕΧΝΙΚΕΣ MODIFIED BROSTROM



ortho.med.uth

ΤΕΧΝΙΚΕΣ CHRISMAN-SNOOK

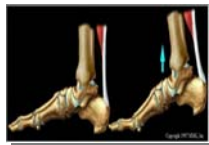
- ΤΜΗΜΑ ΤΟΥ ΒΡΑΧΥ ΠΕΡΟΝΙΑΙΟΥ



ortho.med.uth

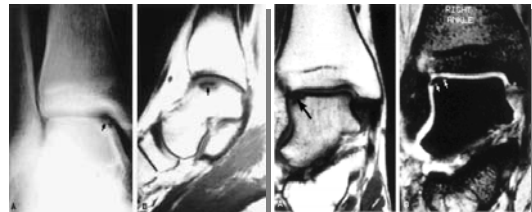
ΠΡΟΣΘΙΟ ΟΣΤΕΟΦΥΤΟ – ΟΑ ΠΔΚ

- ΠΟΔΟΣΦΑΙΡΟ
- ΚΑΚΩΣΕΙΣ ΑΠΟ ΜΕΓΑΛΗ ΚΑΜΨΗ
- ΑΡΘΡΟΣΚΟΠΗΣΗ



ortho.med.uth

ΟΣΤΕΟΧΟΝΔΡΙΝΕΣ ΒΛΑΒΕΣ ΤΟΥ ΑΣΤΡΑΓΑΛΟΥ



ortho.med.uth

ΑΘΛΗΤΙΚΕΣ ΚΑΚΩΣΕΙΣ

- ΚΑΤΑΓΜΑΤΑ ΕΚ ΚΟΠΩΣΕΩΣ
 - ΠΕΡΟΝΗ
 - ΔΡΟΜΕΙΣ ΜΕΓΑΛΩΝ ΑΠΟΣΤΑΣΕΩΝ
- ΣΥΝΔΡΟΜΟ ΠΙΕΣΗΣ ΑΣΤΡΑΓΑΛΟΥ
 - ΧΟΡΟΣ - ΓΥΜΝΑΣΤΙΚΗ
 - ΠΟΔΟΣΦΑΙΡΟ

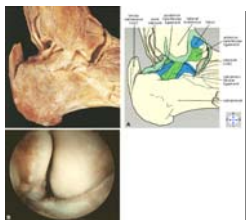
ortho.med.uth

ΑΘΛΗΤΙΚΕΣ ΚΑΚΩΣΕΙΣ

- ΕΠΩΔΥΝΟΣ ΠΤΕΡΝΑ
- ΠΕΛΜΑΤΙΑΙΑ ΑΠΟΝΕΥΡΟΣΙΤΙΔΑ

ortho.med.uth

ΠΕΡΟΝΟΠΤΕΡΝΙΚΟΣ ΣΥΝΔΕΣΜΟΣ



ortho.med.uth